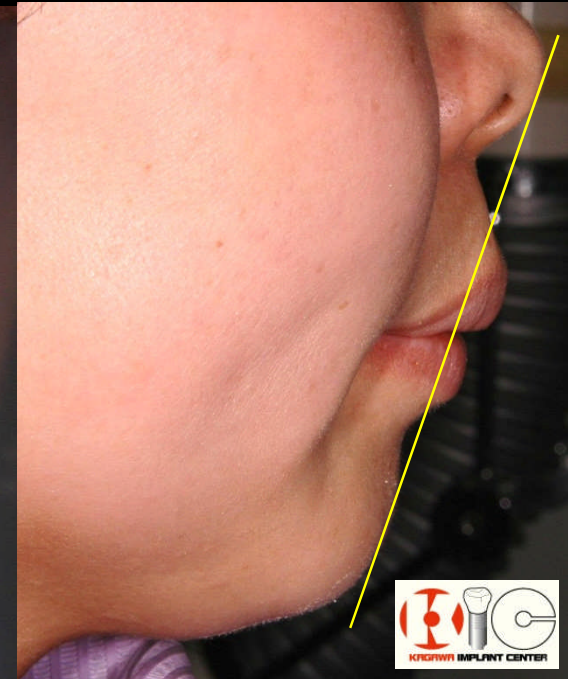
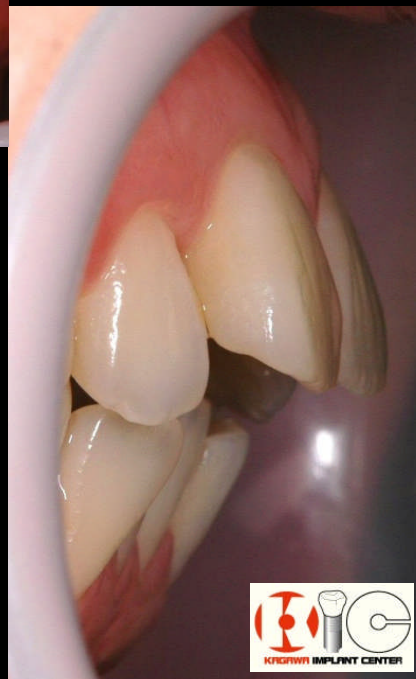
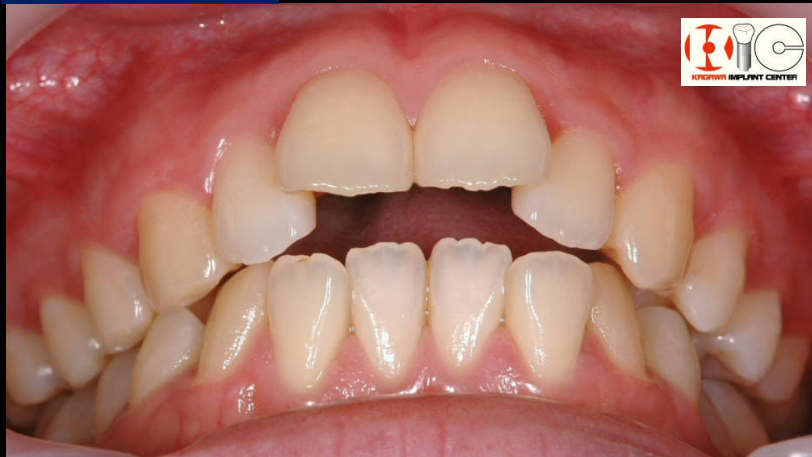リンガル(舌側・裏側)矯正治療 3)-② 開口を伴う上下顎前突 及び 叢生の改善

25歳 女性

主訴:歯並びをなおしたい。前歯で食事がしにくい。裏側からの矯正治療希望。

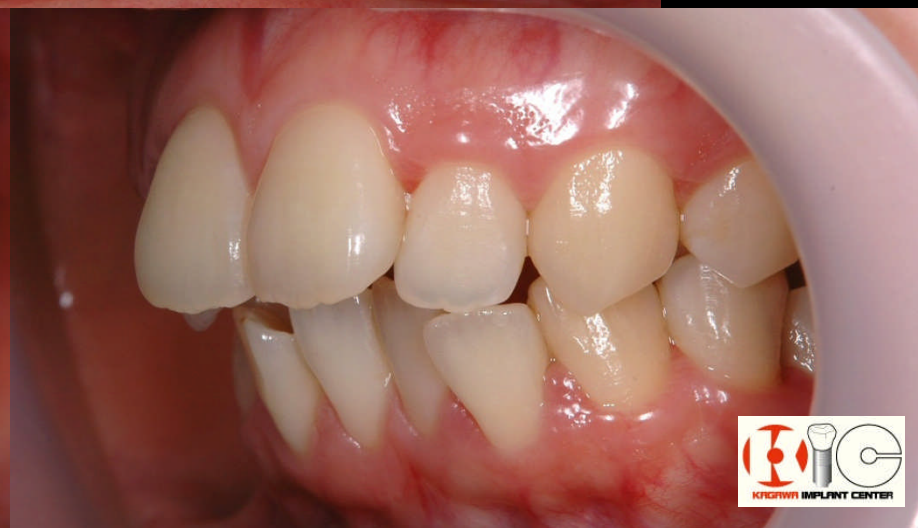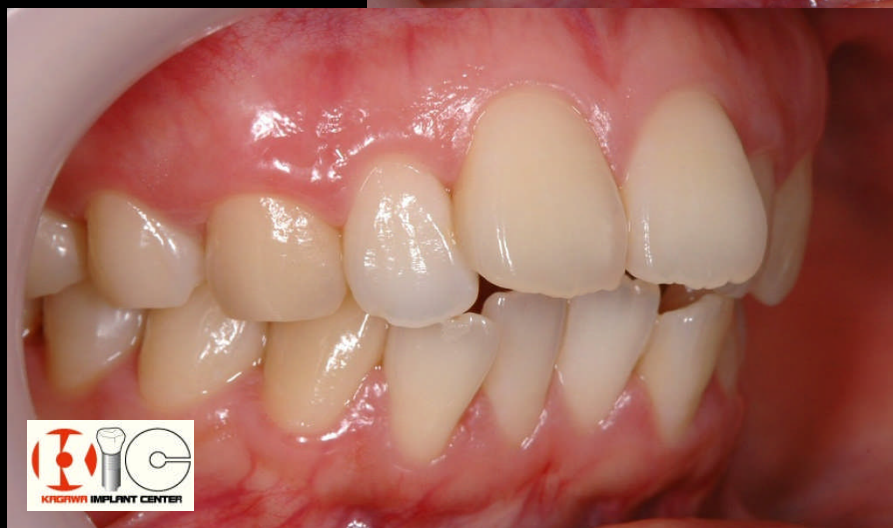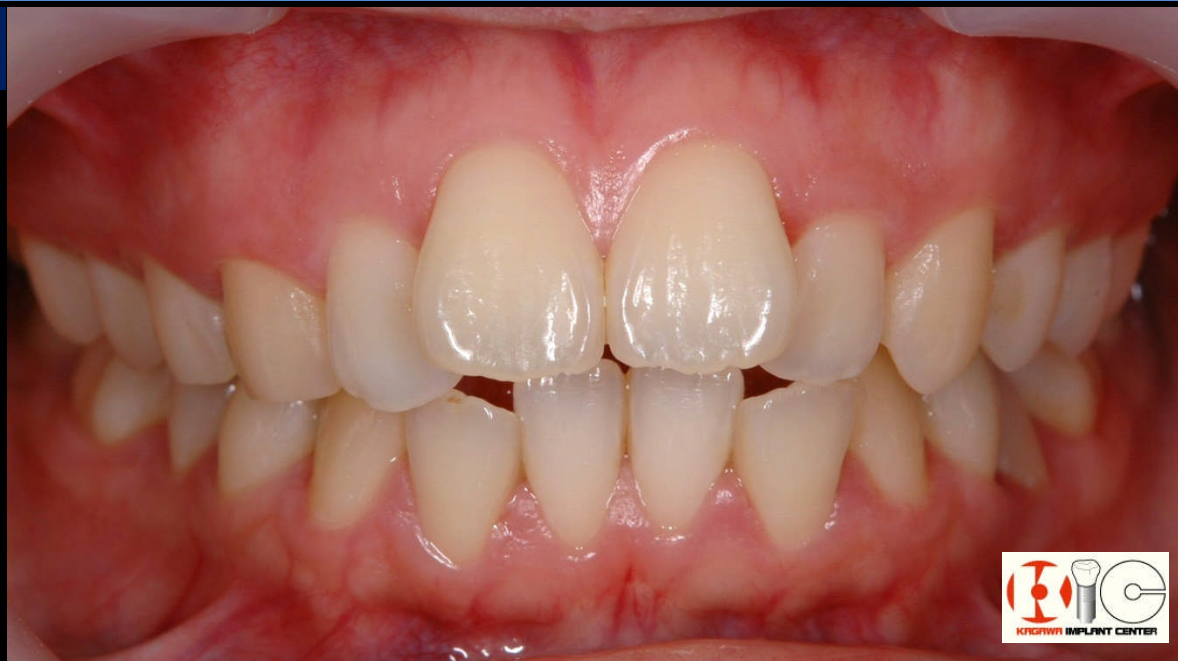術前



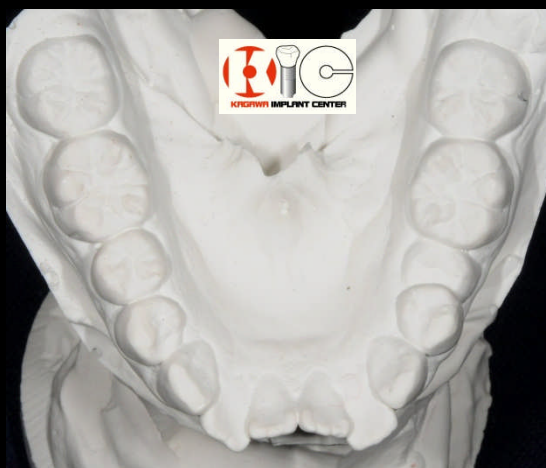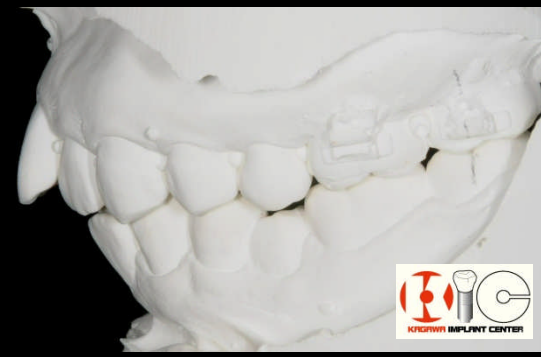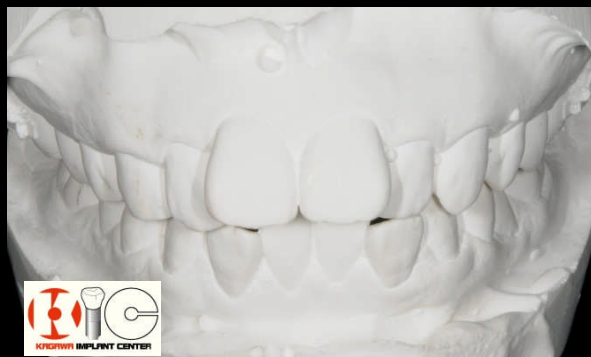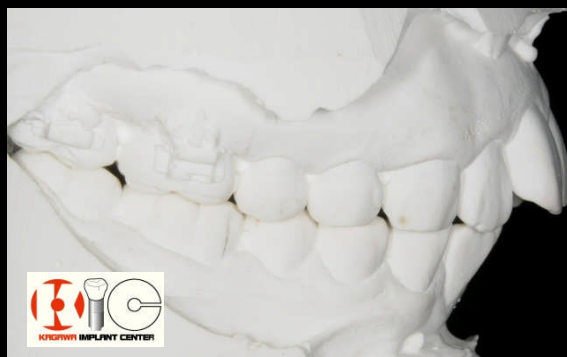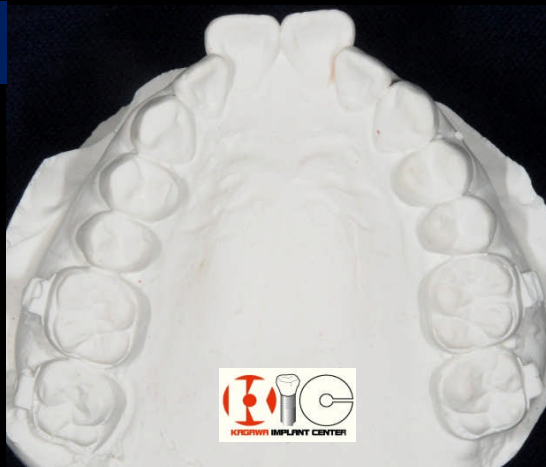25歳 女性

主訴:歯並びをなおしたい。前歯で食事がしにくい。裏側からの矯正治療希望。

術前

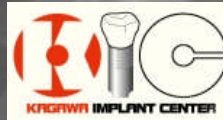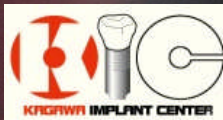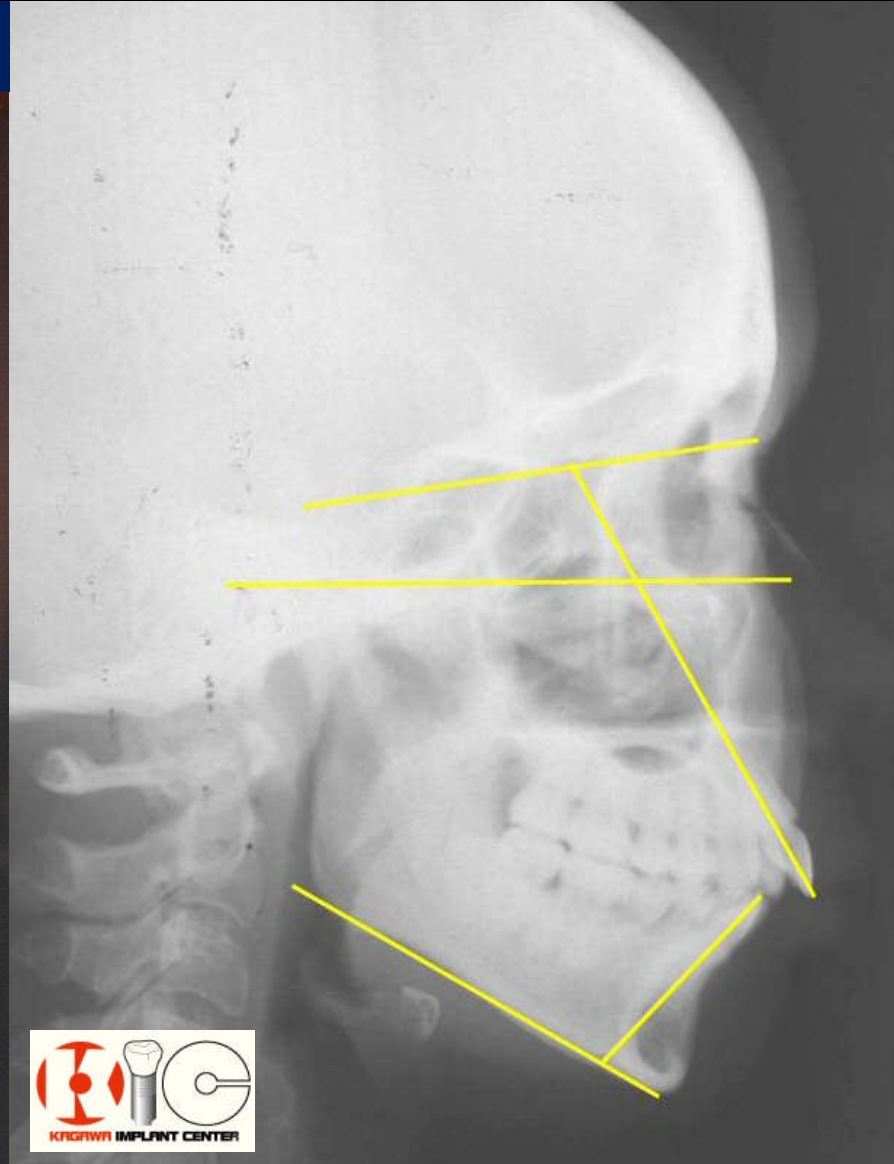


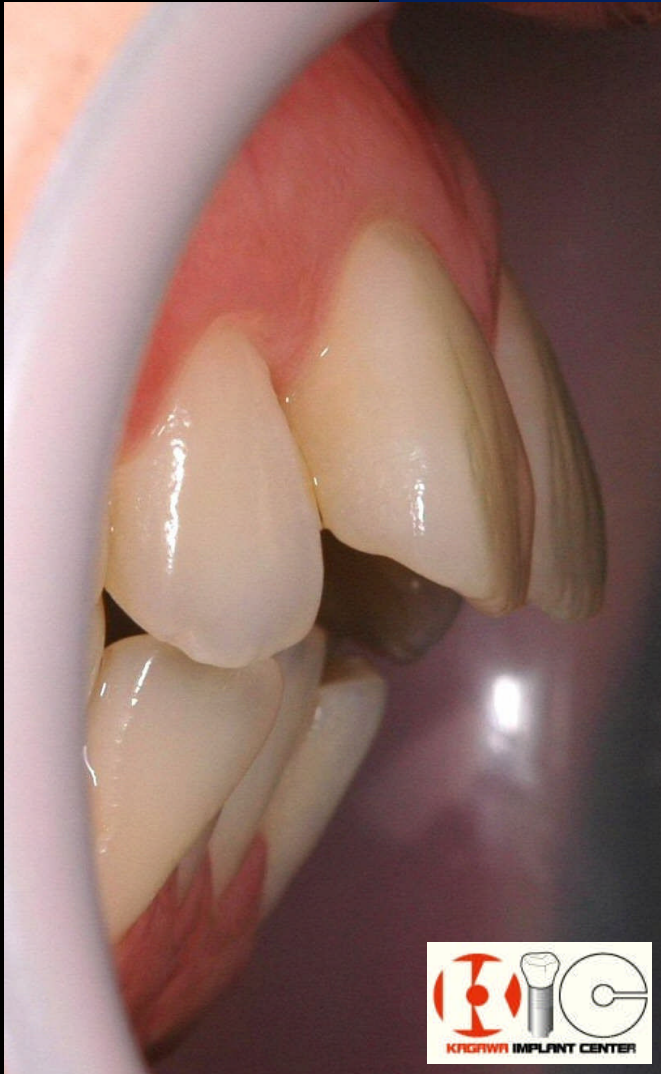術前



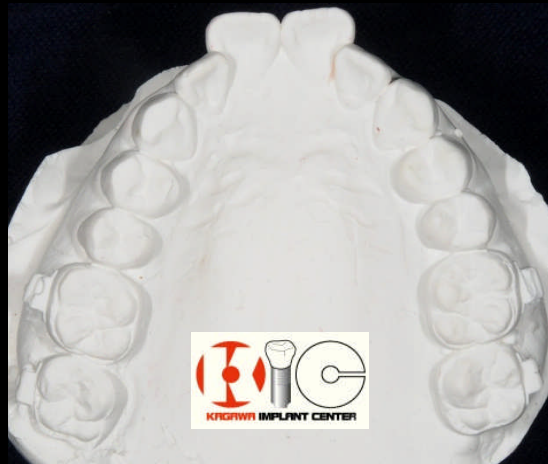
開口（前歯が開いた状態）により、前歯の突出度は大きく、レントゲン写真からは、上下ともに前歯の傾斜度が強いことが見てとれます。

術前

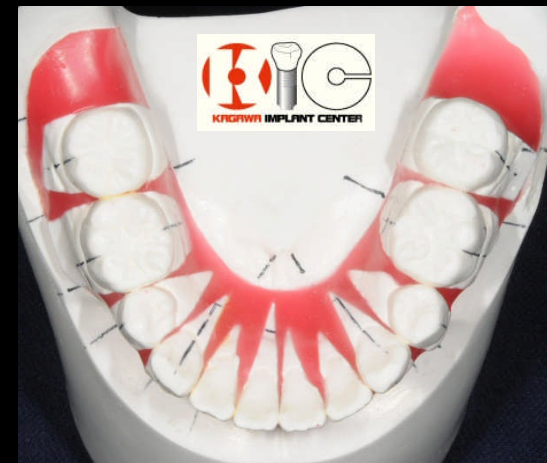
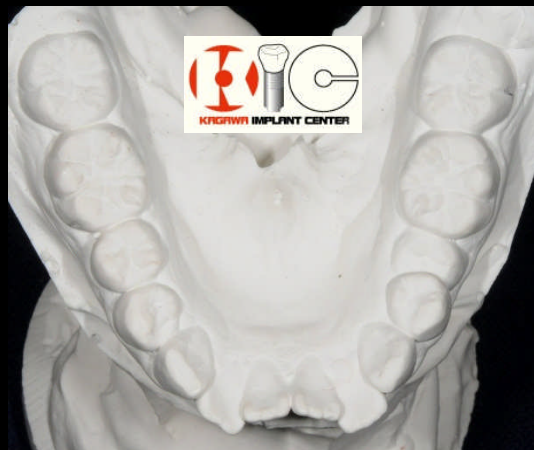
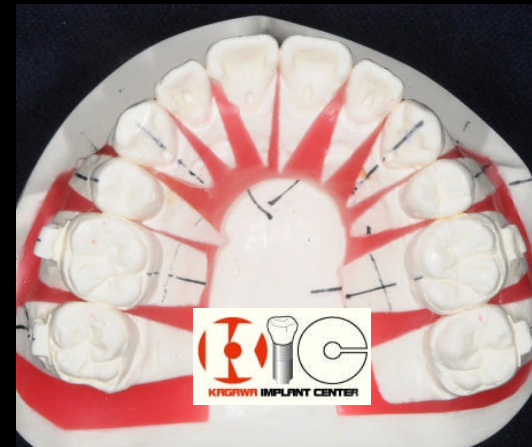
叢生(ガタガタな状態)の改善を行い、上下の前歯の突出度を改善するためには、4本の永久歯便宜抜歯によりスペースの確保を行う必要がありました。治療に先立ち、永久歯を抜歯した状態でのかみ合わせの確認のために、歯型からセットアップ配列シュミレーションモデルを作製しました。

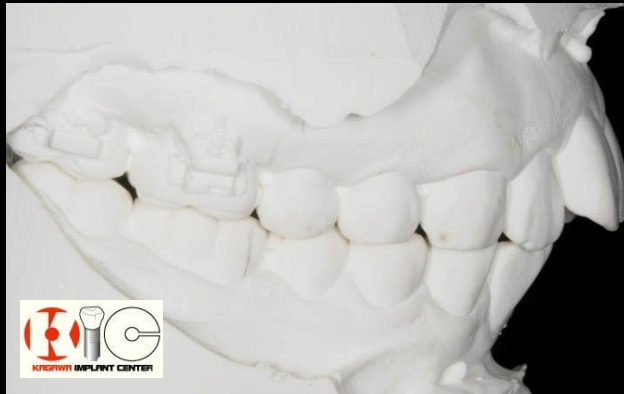
術前模型



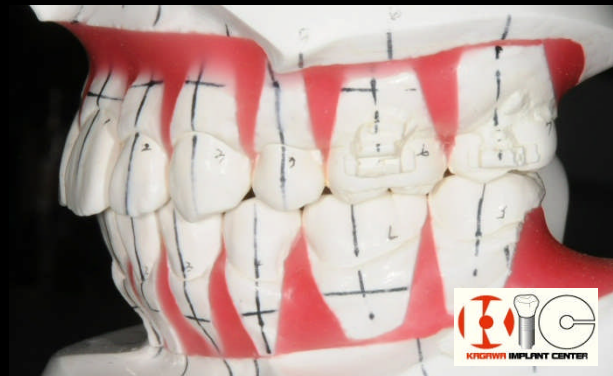
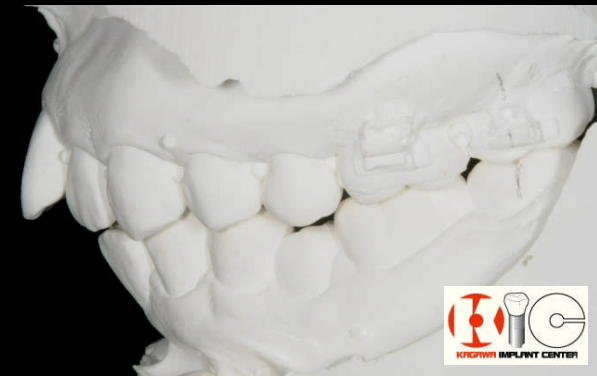
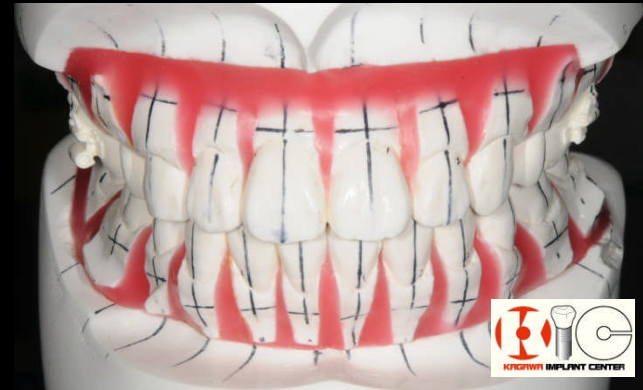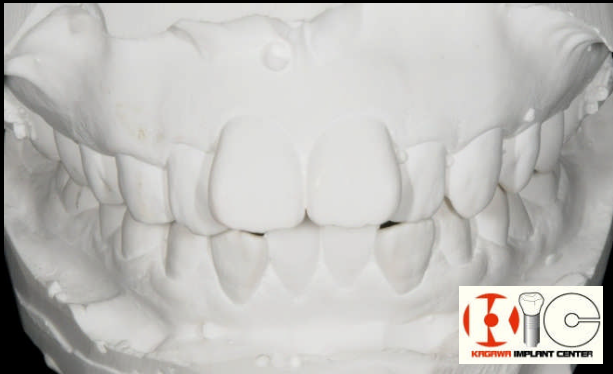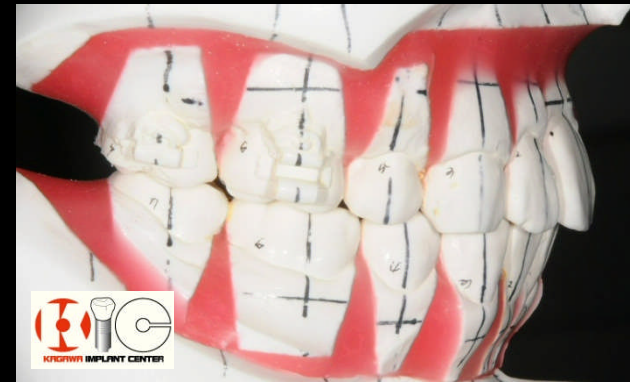
シュミレーション模型



術前模型

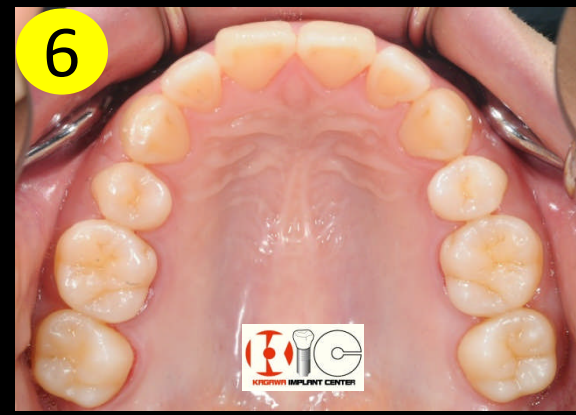
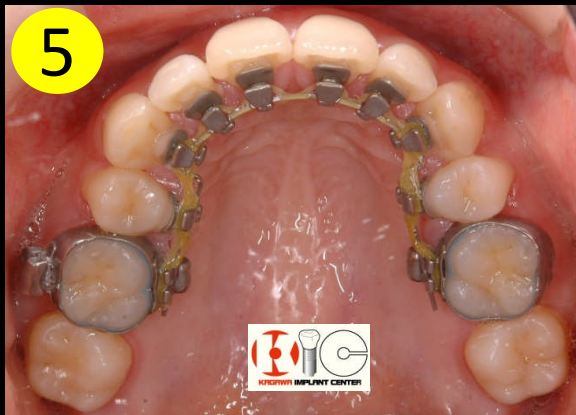
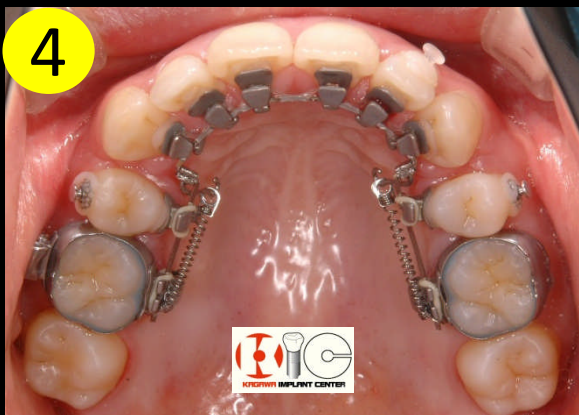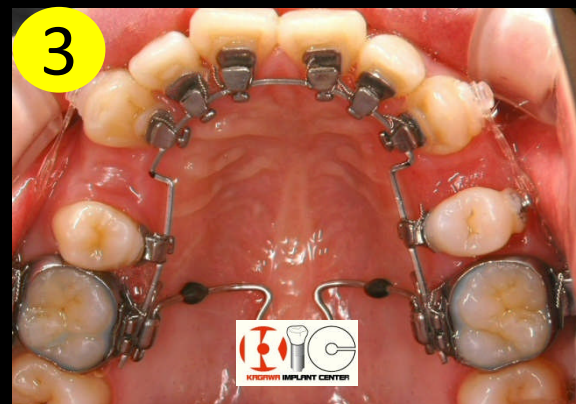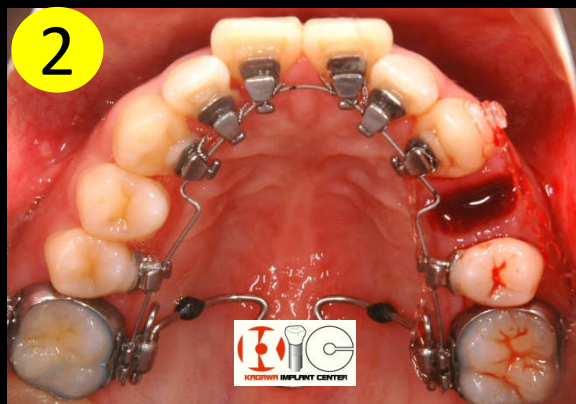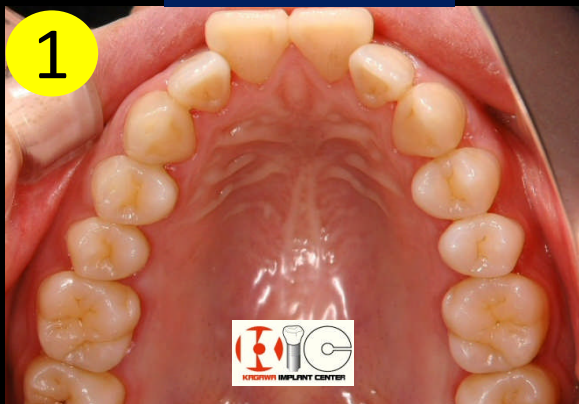シュミレーション模型

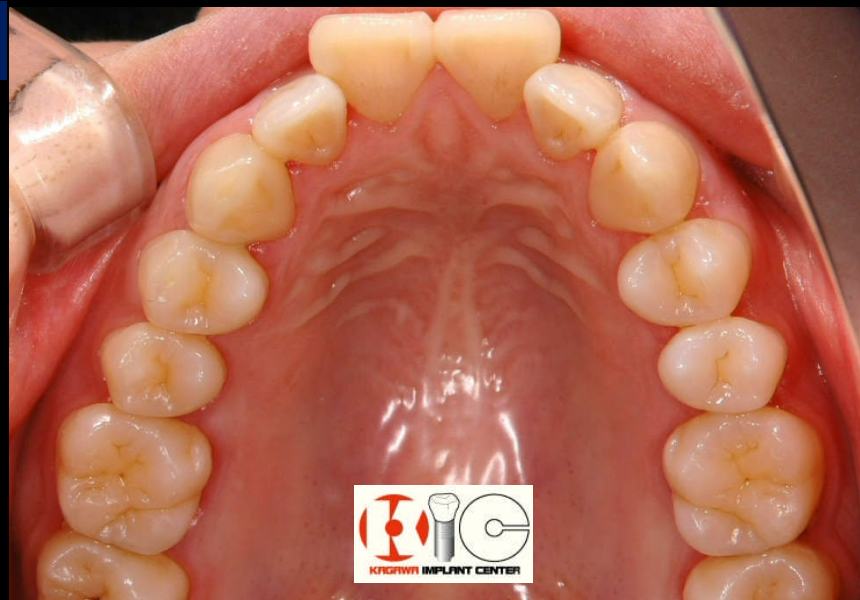

抜歯矯正（抜歯を伴う矯正）で、裏側からのリンガルマルチブラケット（ブレース）治療を行いました。上顎（うわアゴ）の咬合面から見た変化を示します。

術前

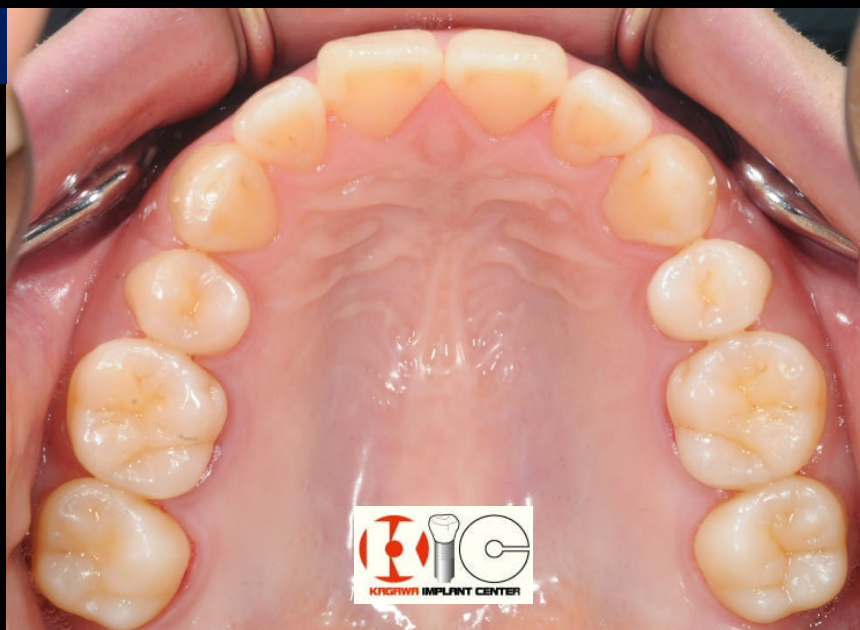

術前

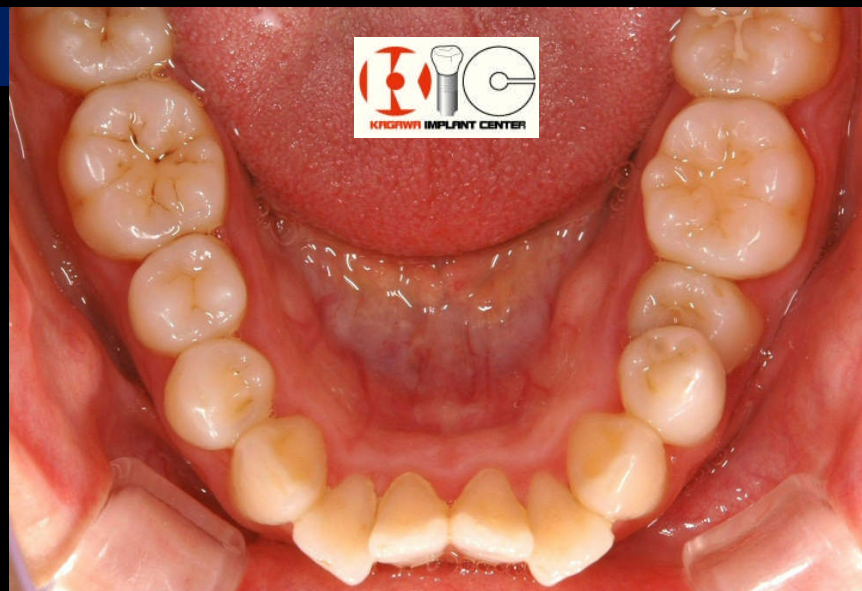

before & after

術後

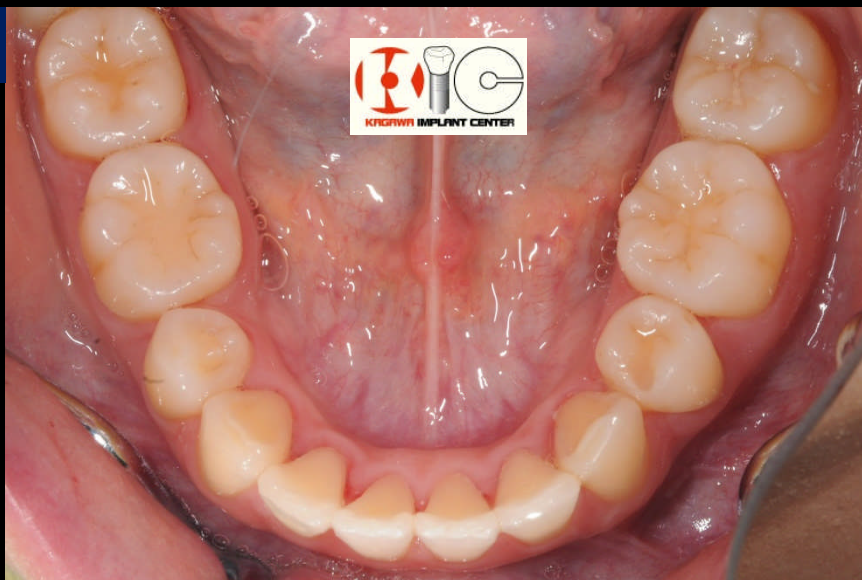

術前

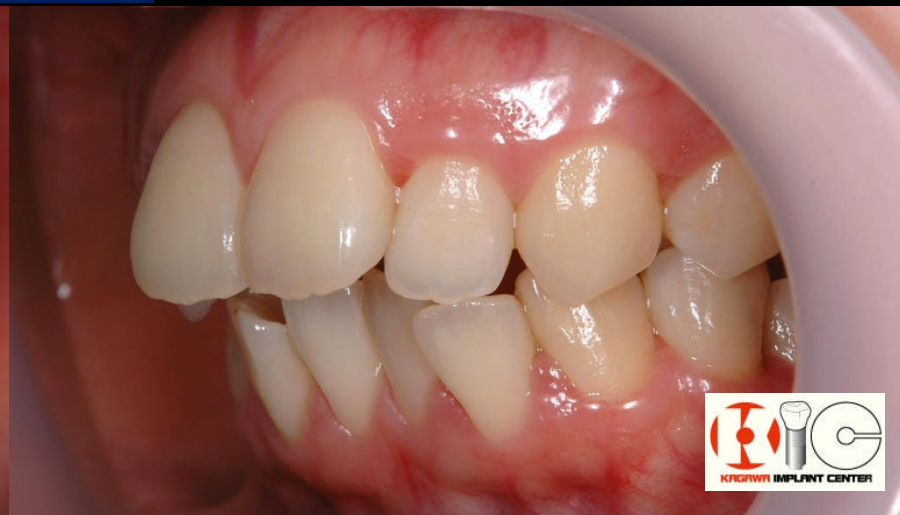
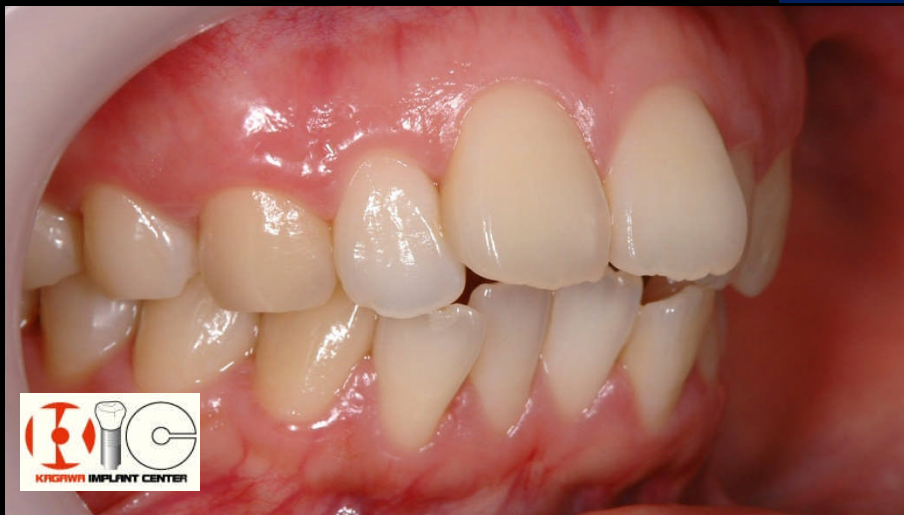
before & after

術後

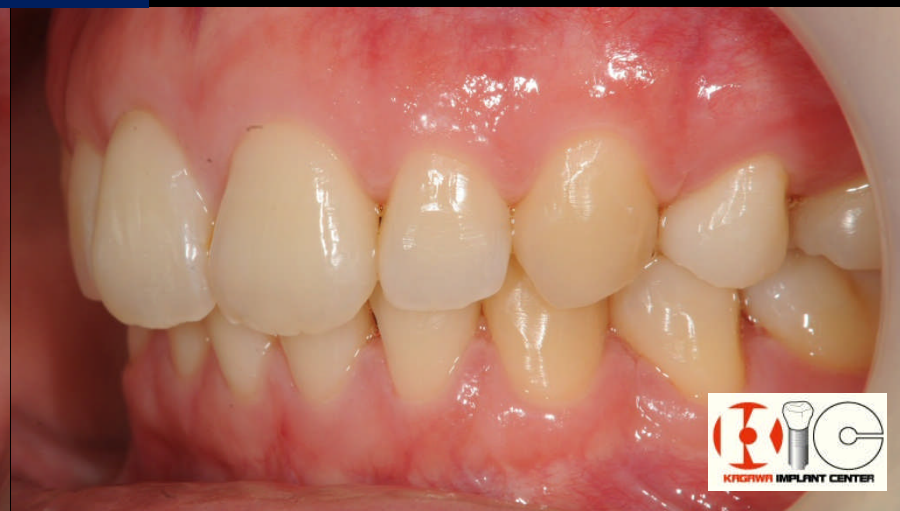
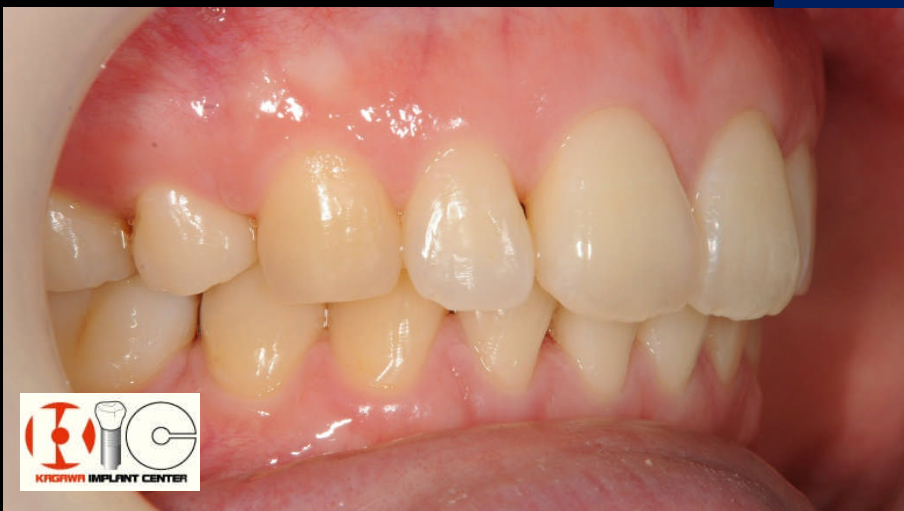
術前

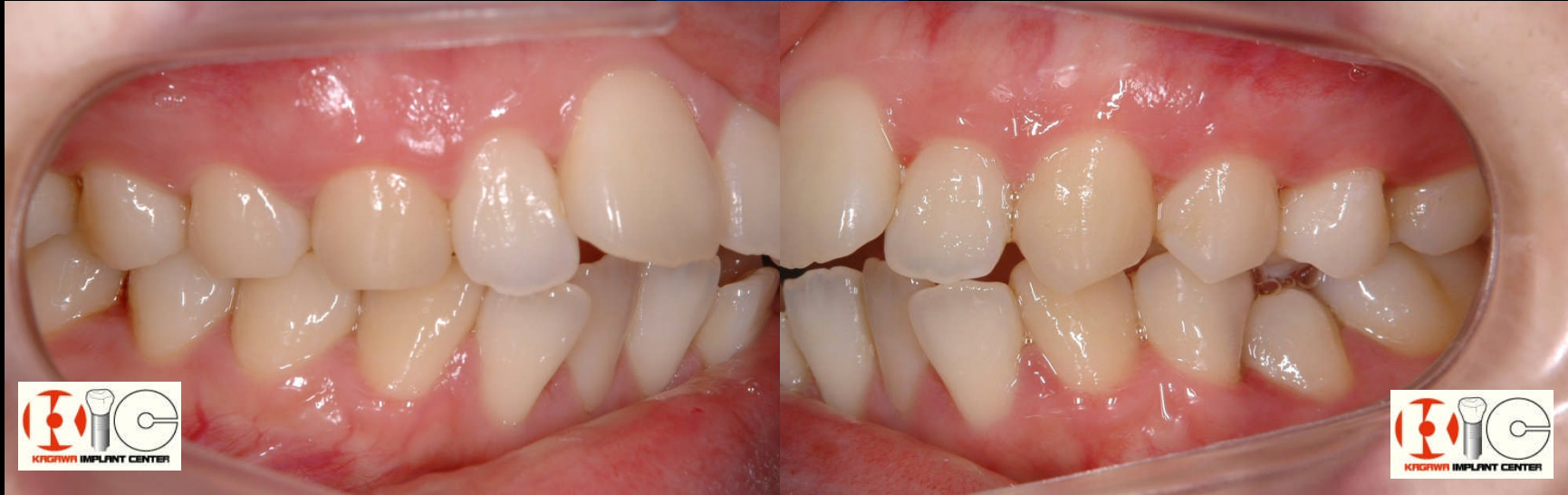

before & after

術後

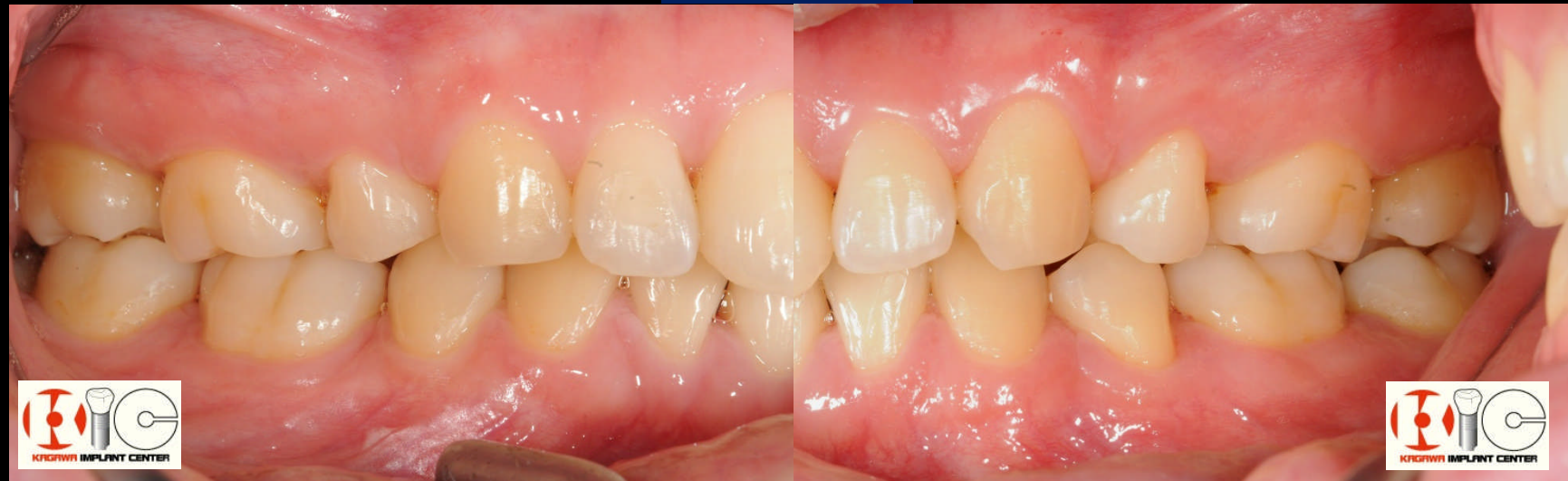

術前

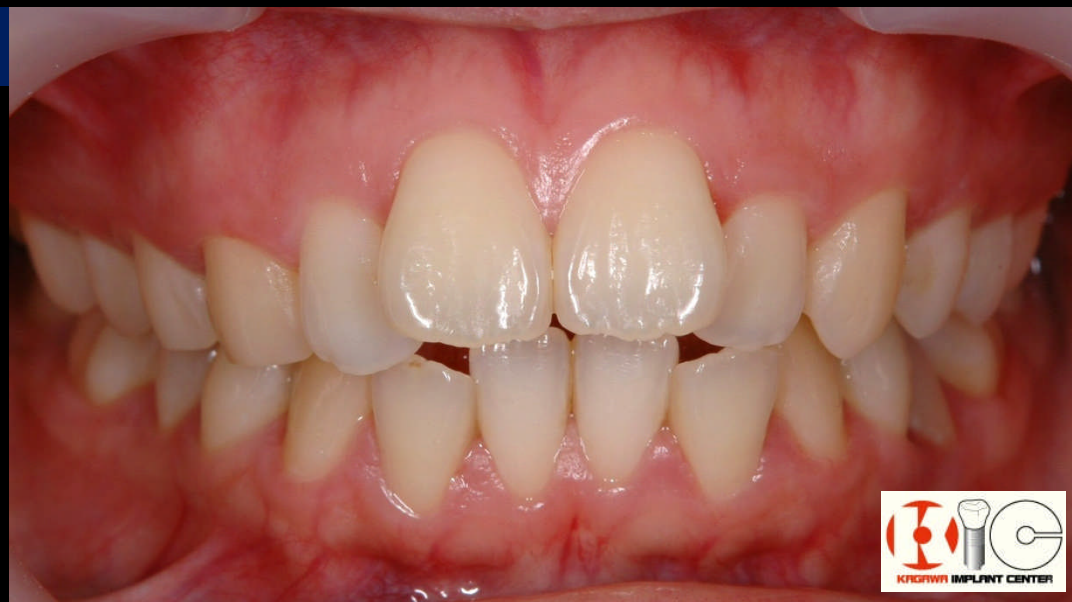

before & after

術後

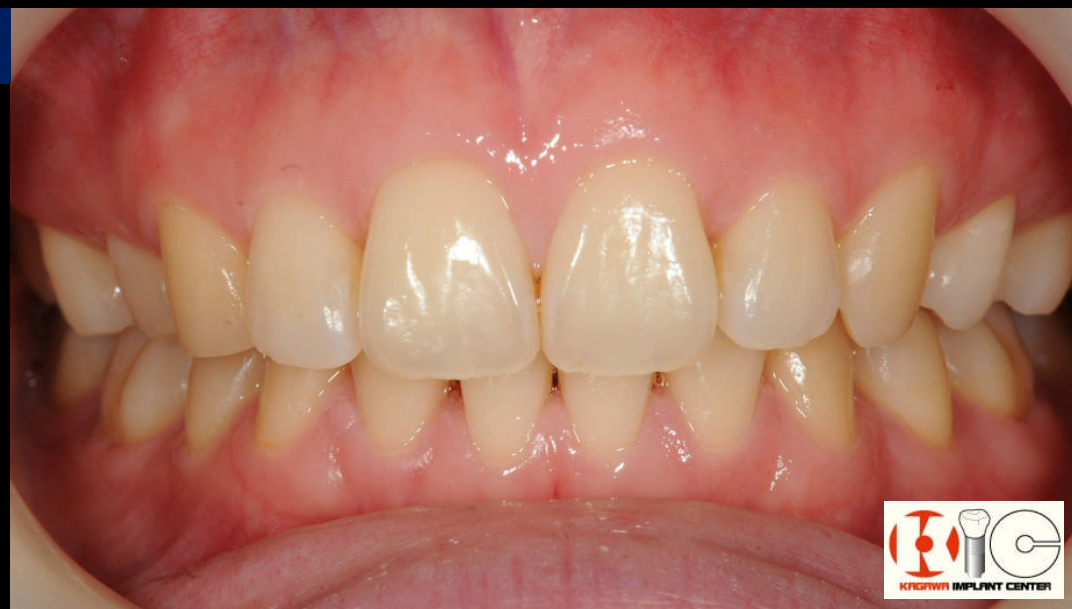

術前

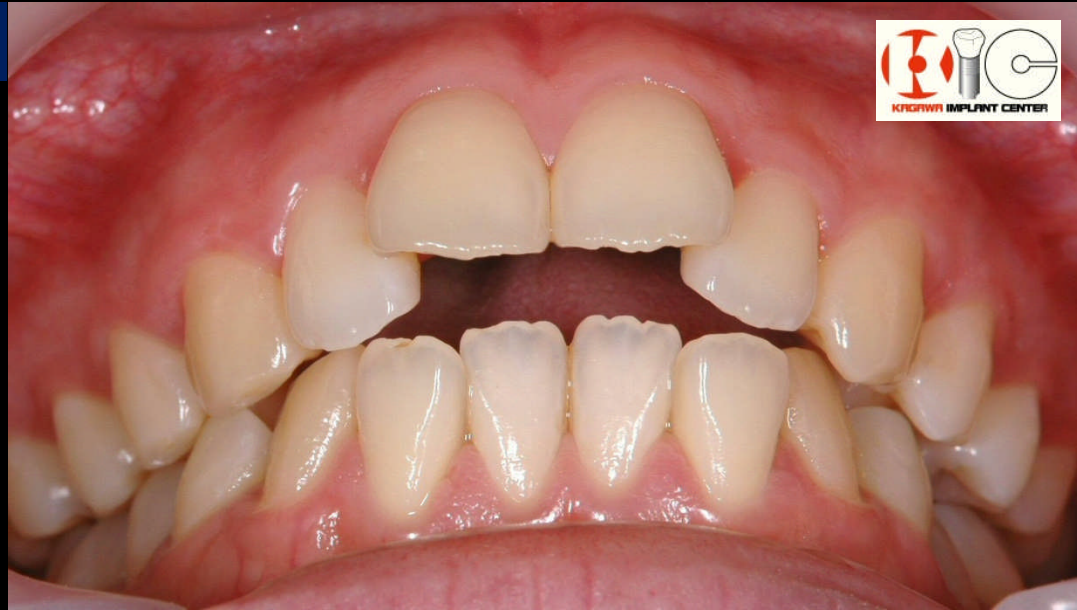

before & after

術後

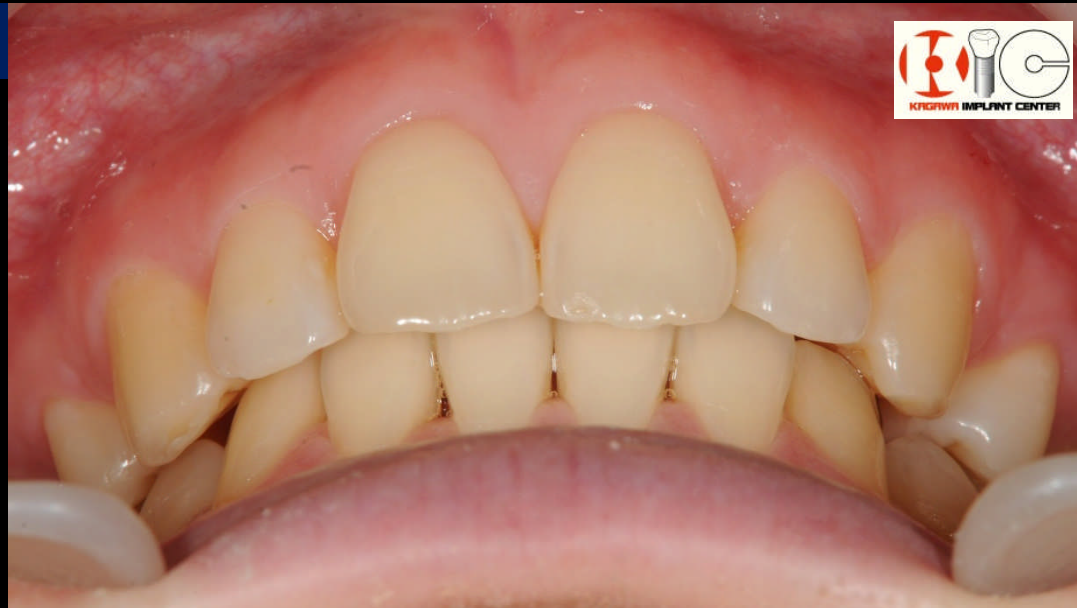

術前



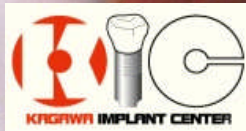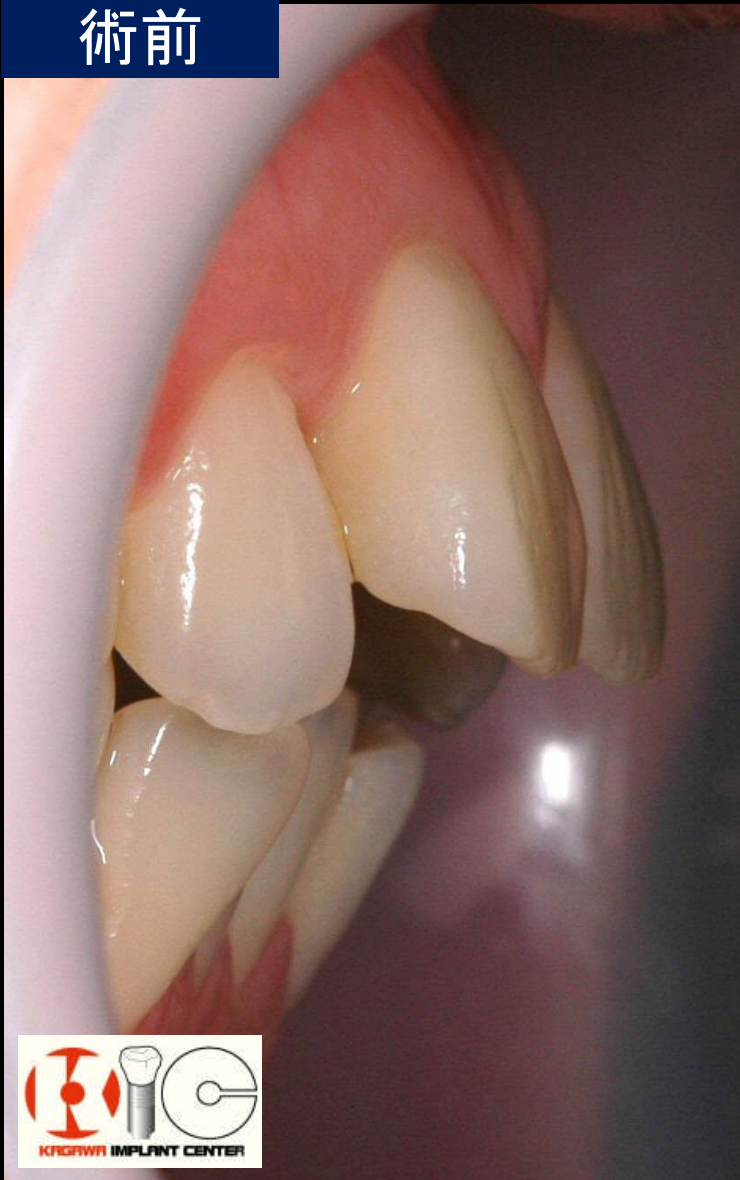before & after

術後

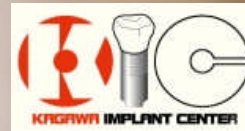
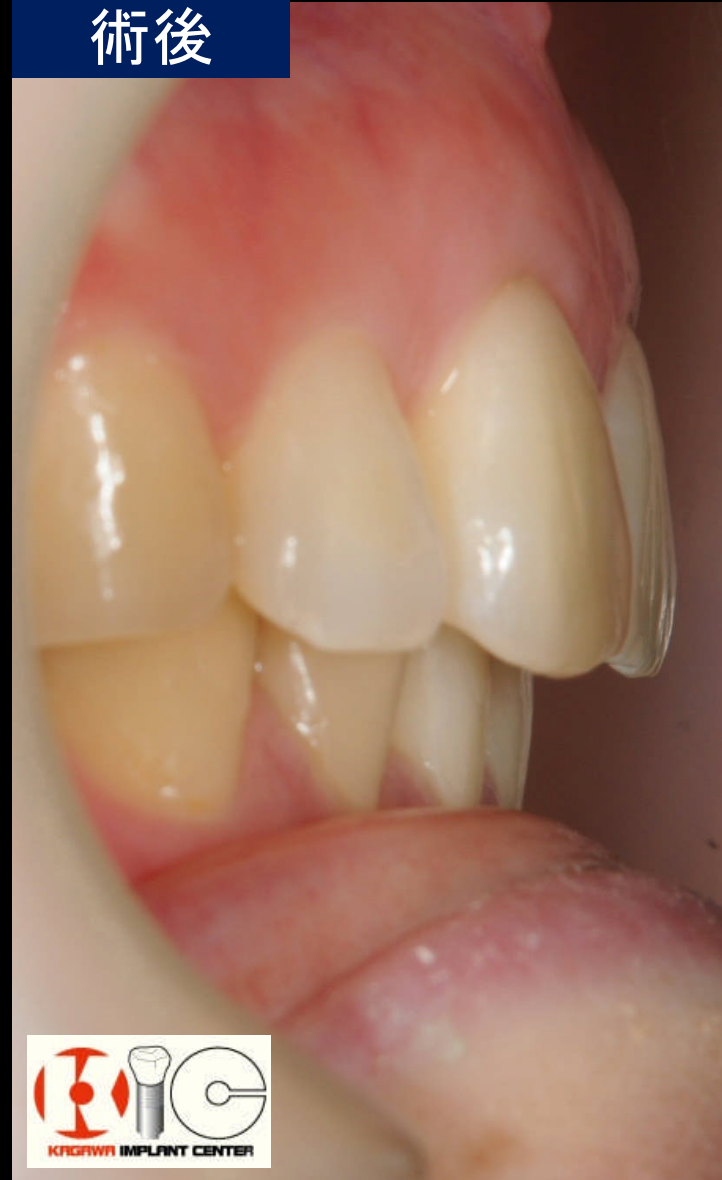
before & after

術前

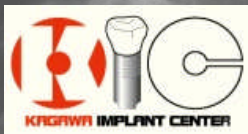
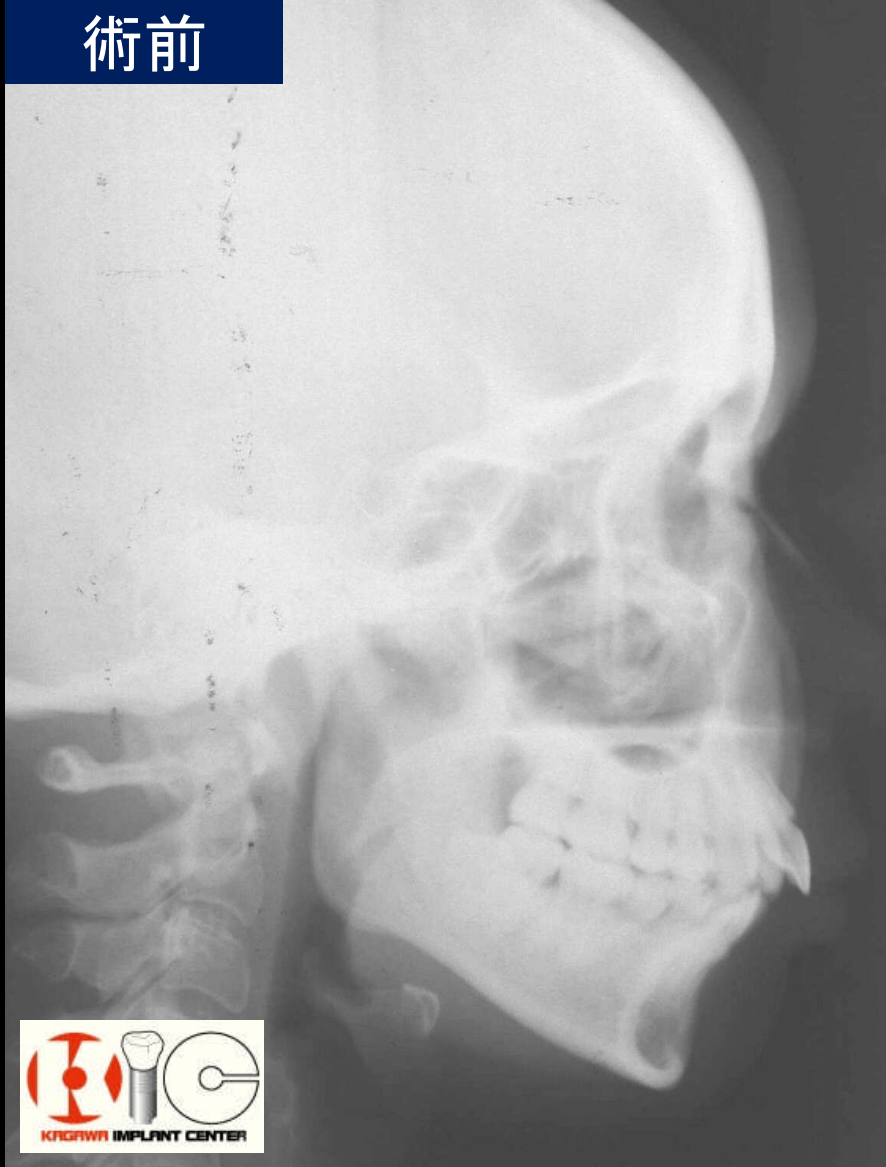
術後

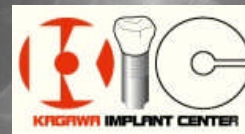
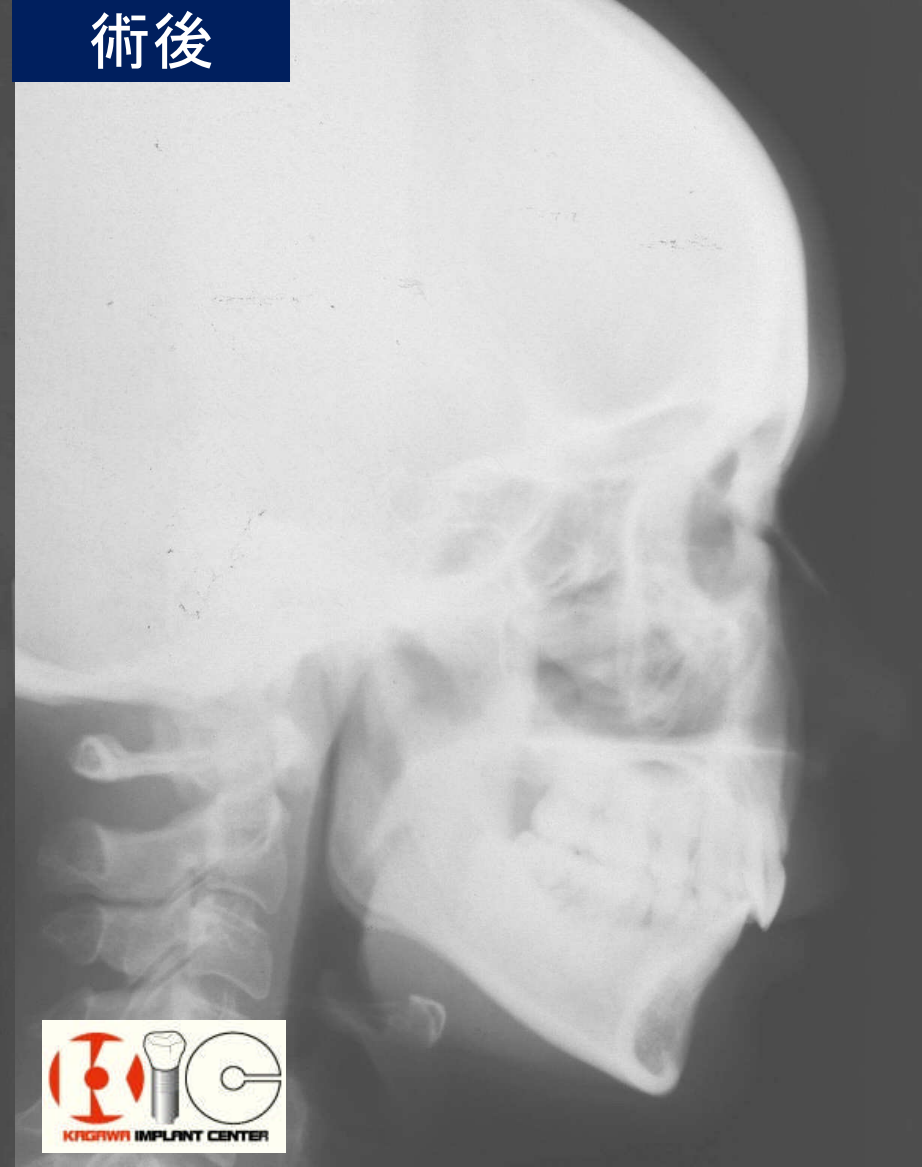
before & after

術前

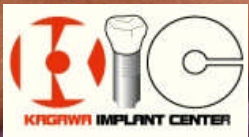
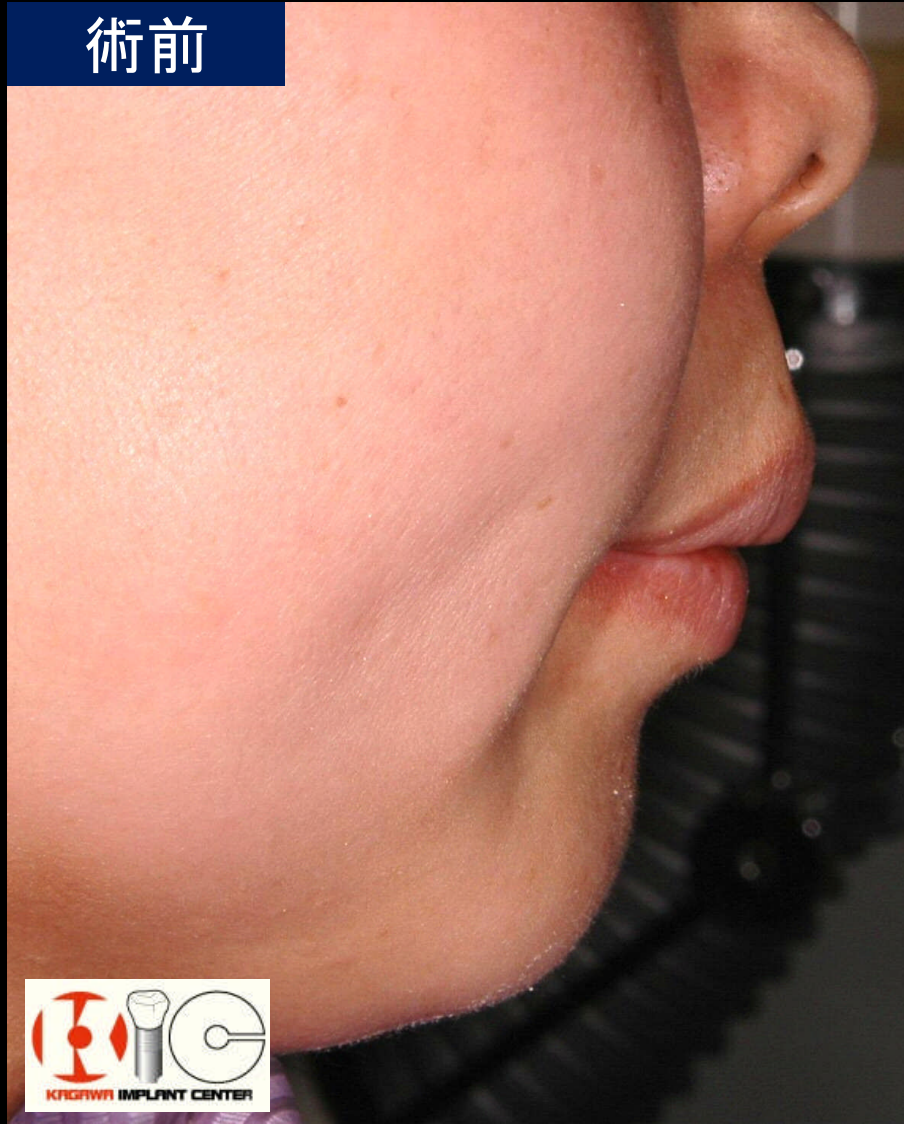
術後

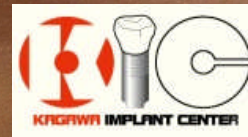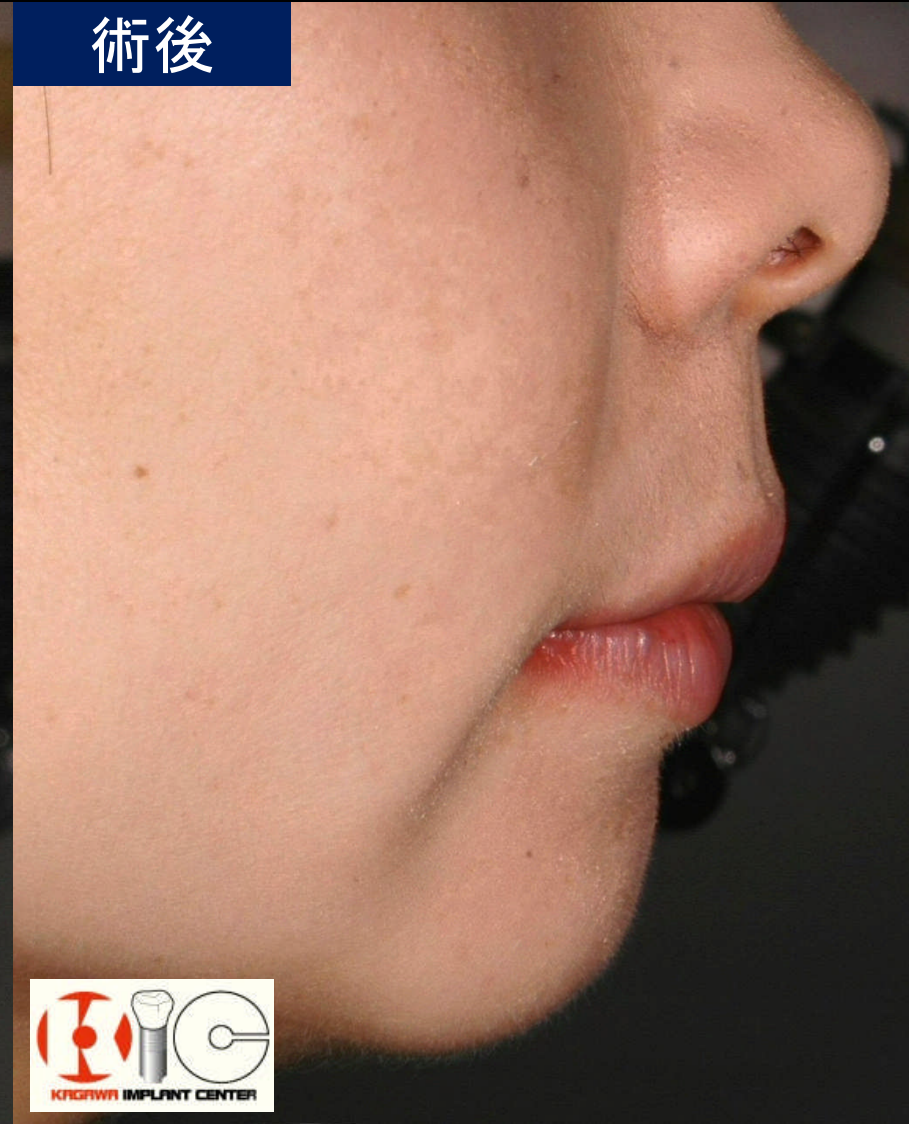


before & after

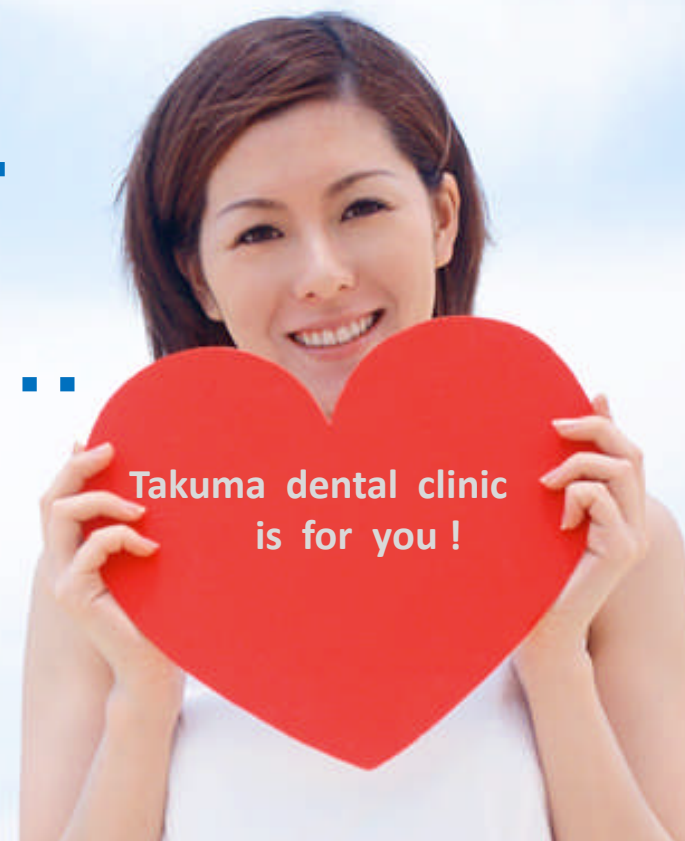術前



術後



歯をきれいにしたい・・・
歯を白くしたい・・・
歯並びをきれいにしたい・・・
きれいなスマイルに憧れる・・・
笑顔に自信を持ちたい・・・
口もとの清潔感を演出したい・・・
若返りたい・・・
などなど



たくま歯科医院

お気軽にご相談下さい

【TEL】0120-57-9070/0877-25-9070