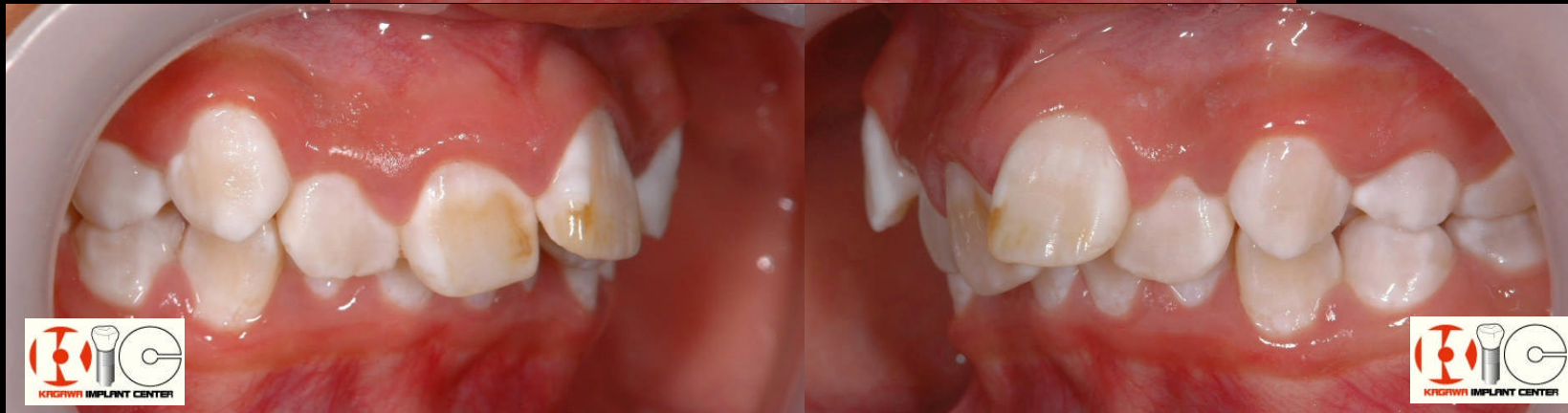
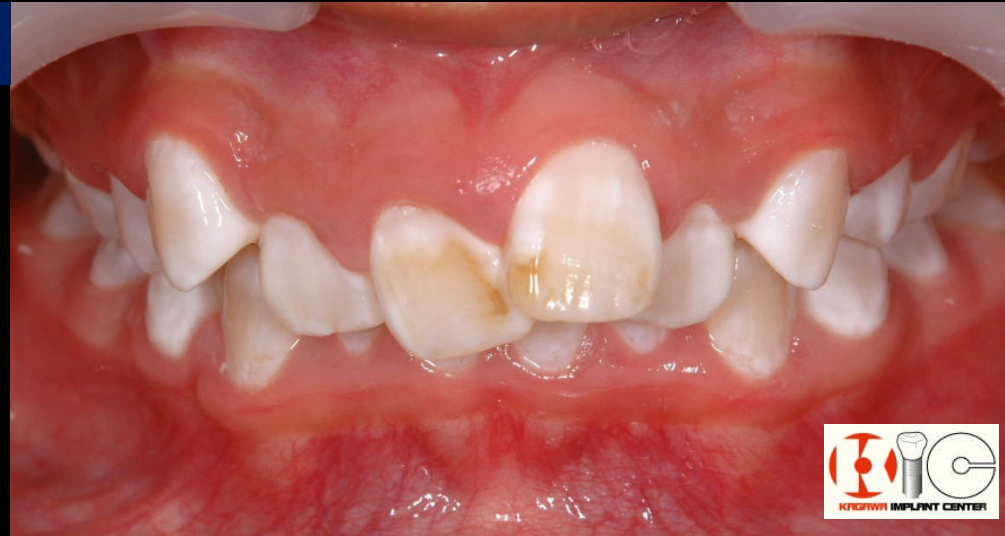

ラビアル(唇側・表側)矯正治療 2)-⑧ 上顎前突 及び 叢生の改善

11歳 女の子

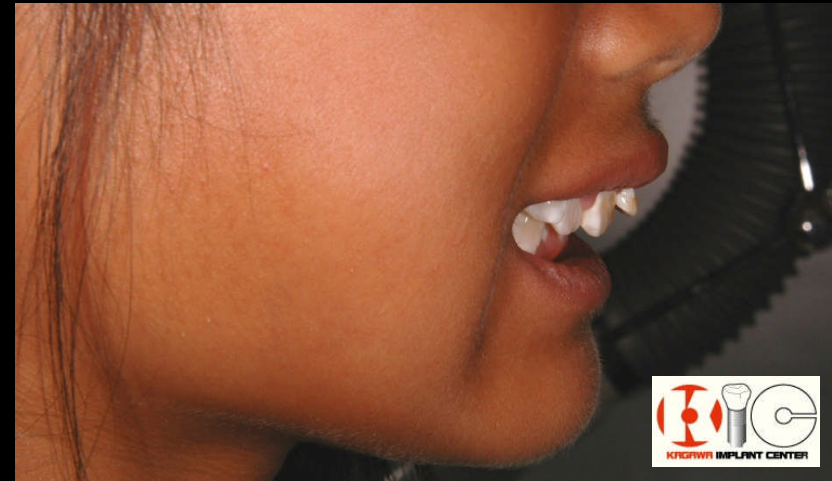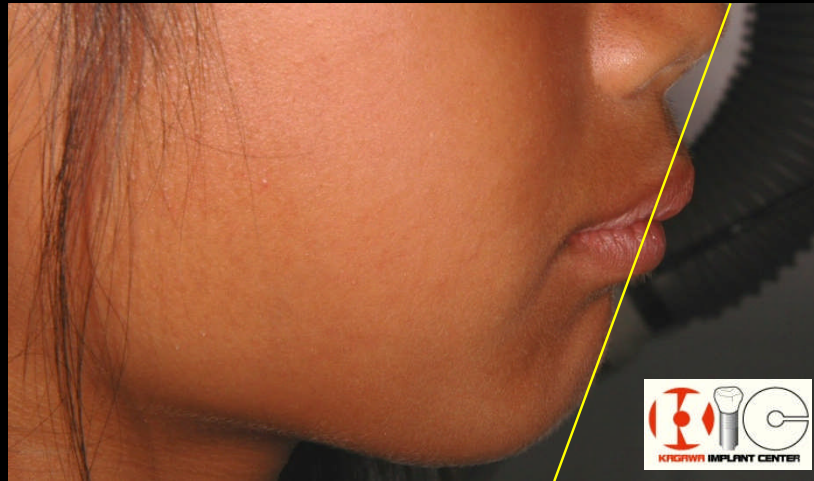主訴:出っ歯を治したい。茶色になっている部分が虫歯であれば、いっしょに治して欲しい。

術前

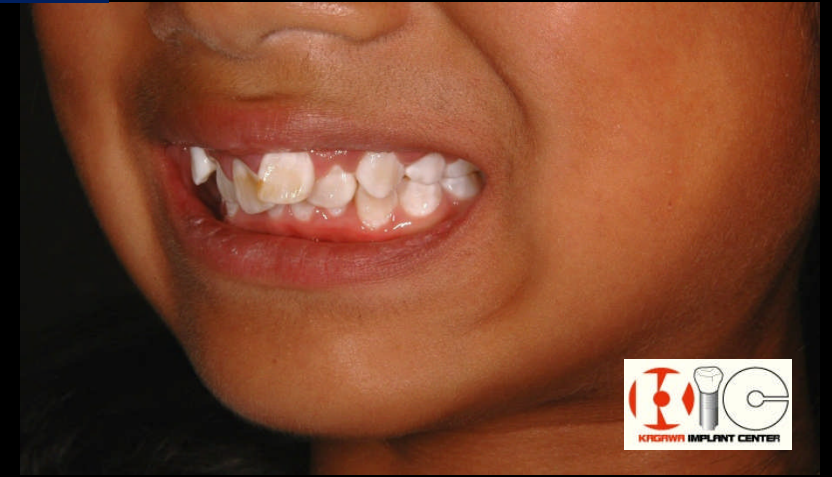
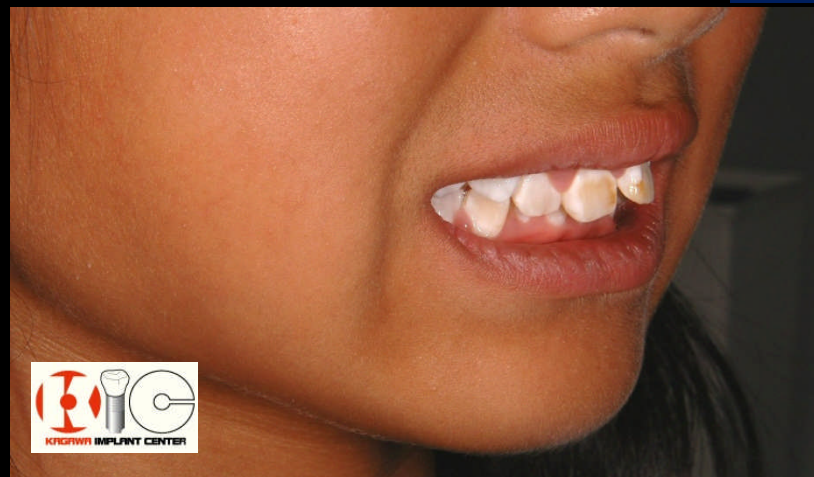
11歳 女の子

主訴:出っ歯を治したい。茶色になっている部分が虫歯であれば、いっしょに治して欲しい。



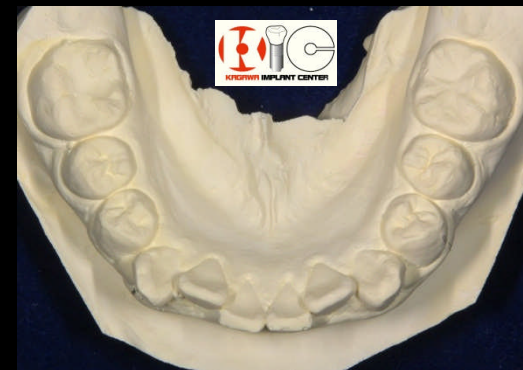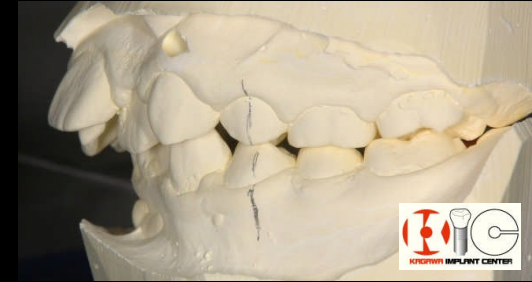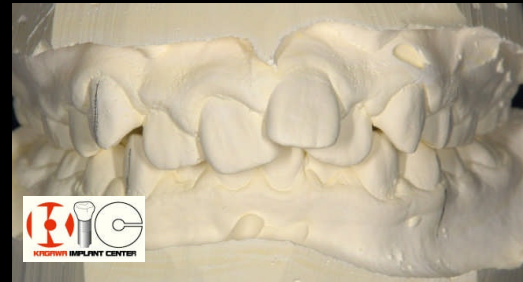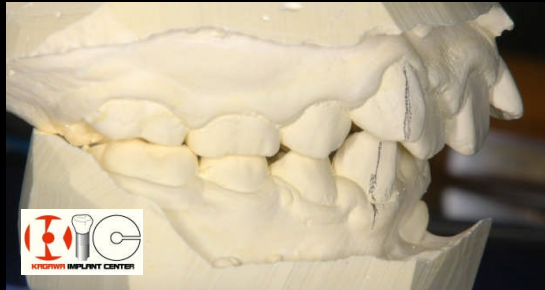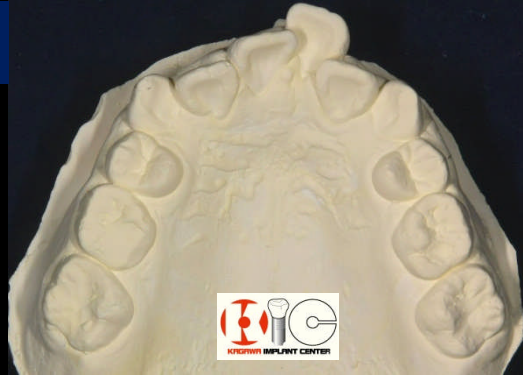術前



11歳 女の子

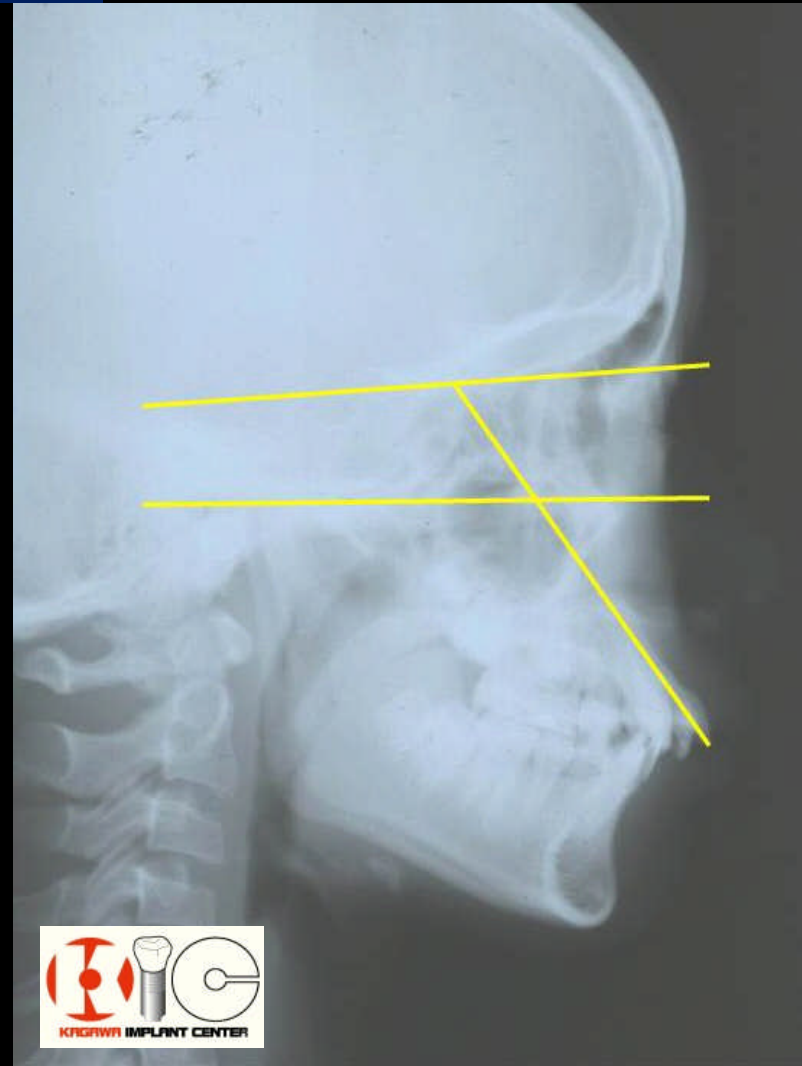
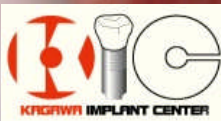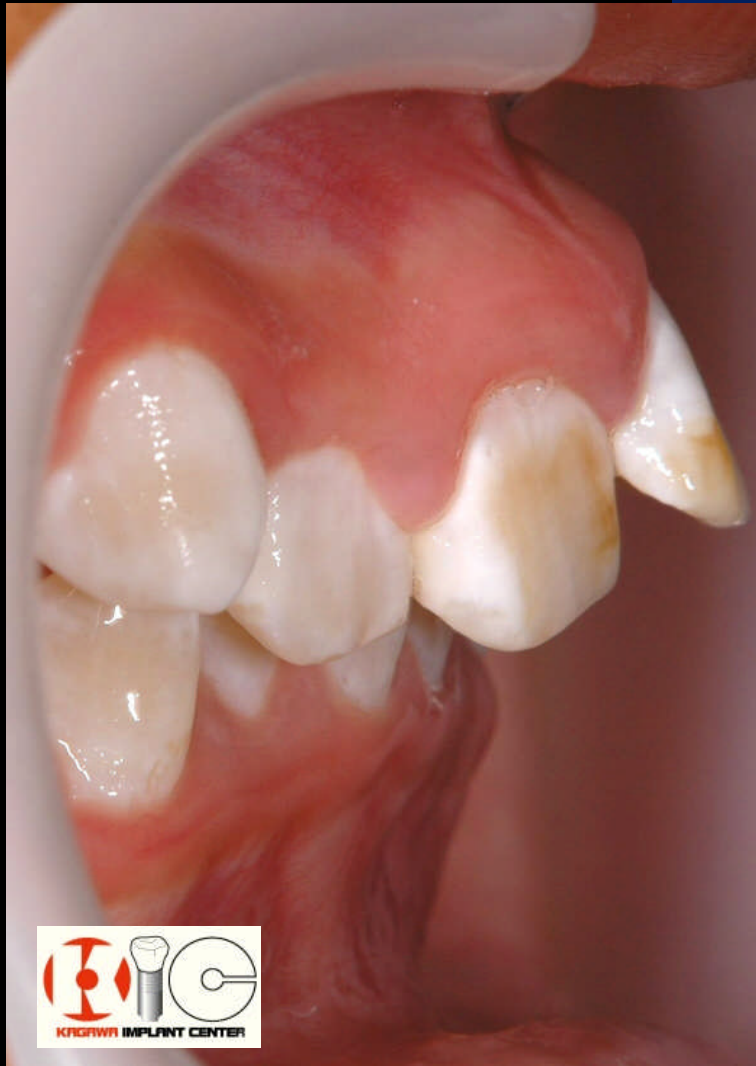主訴:出っ歯を治したい。茶色になっている部分が虫歯であれば、いっしょに治して欲しい。

術前



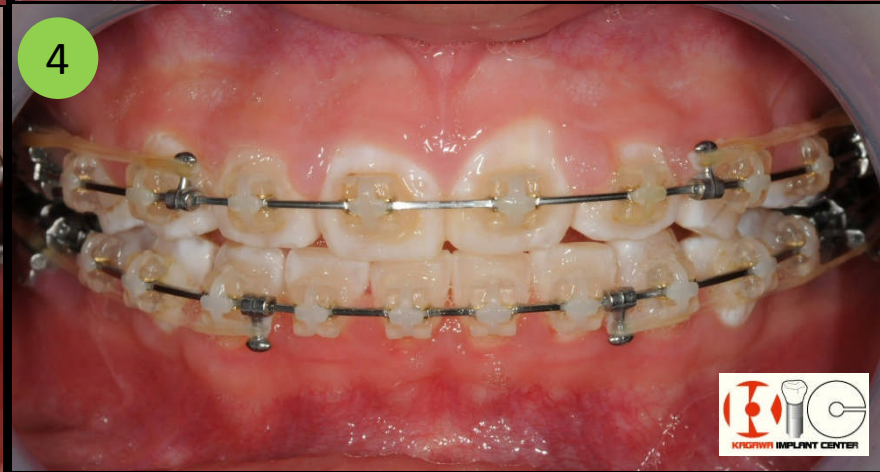
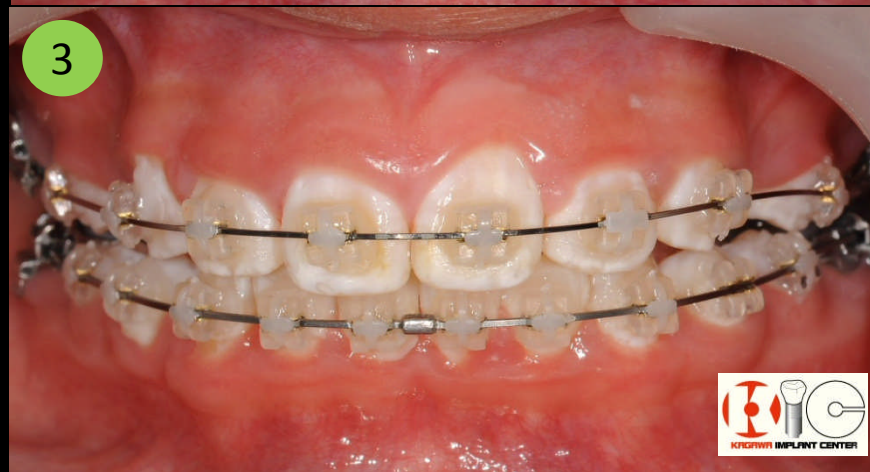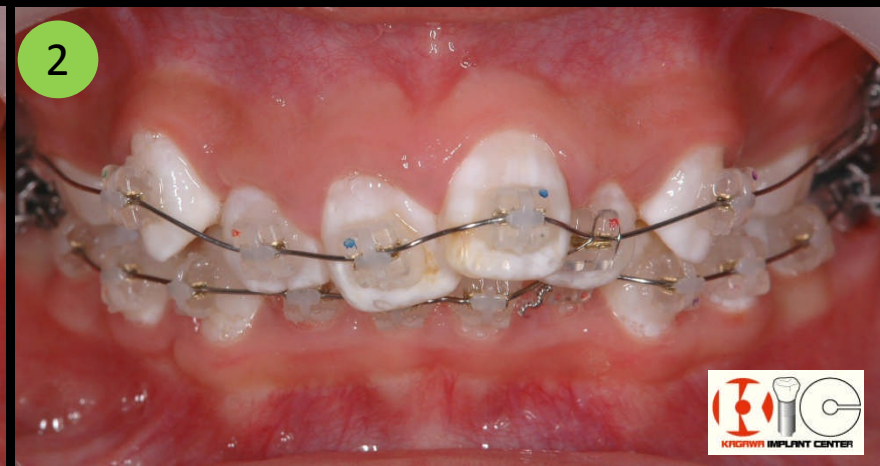
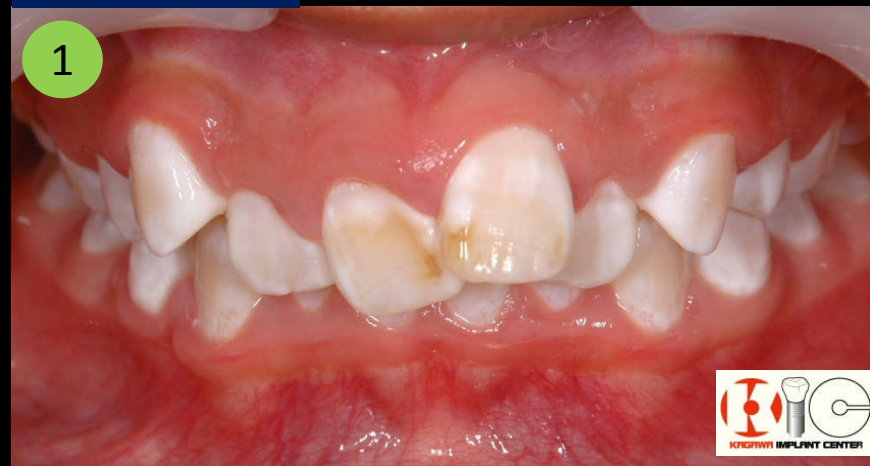叢生(歯がガタガタした状態)により前歯の突出度は大きく、レントゲン写真からも上の前歯の傾斜度が強いことが見てとれます。

術前



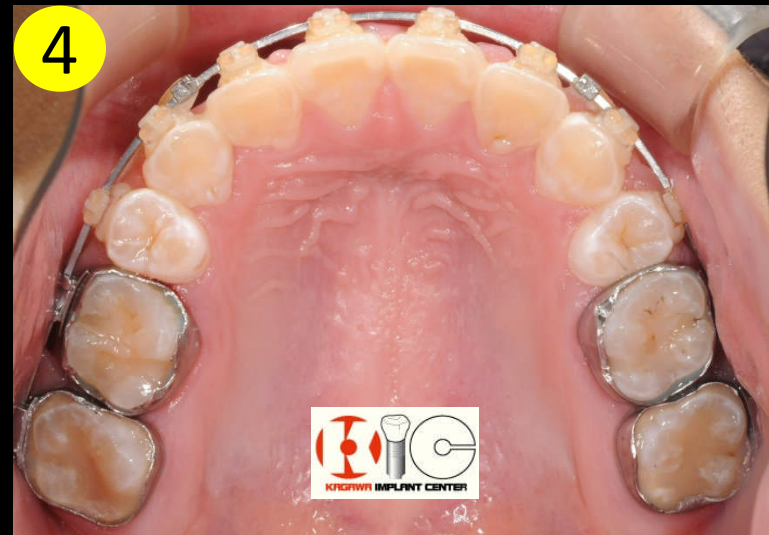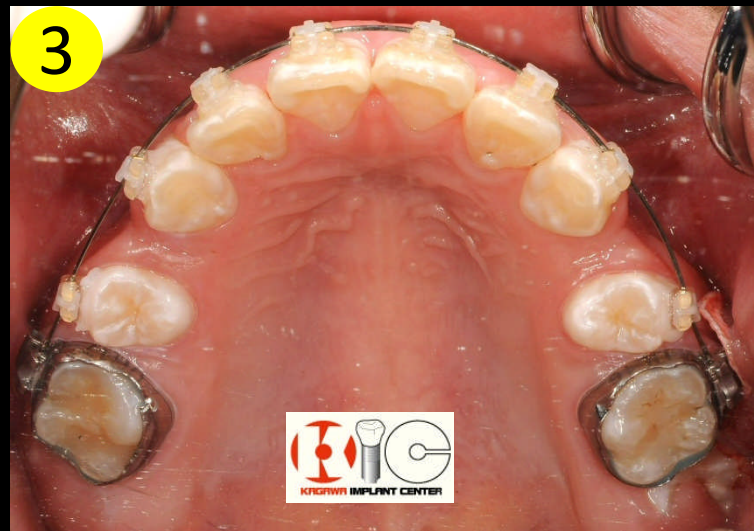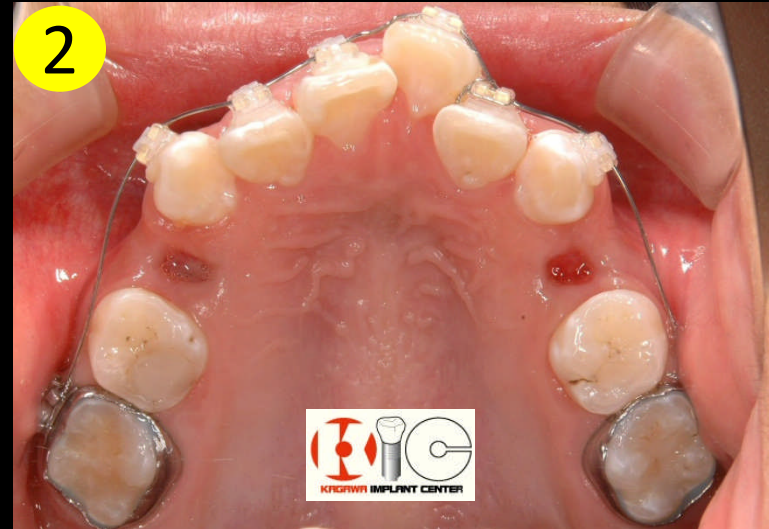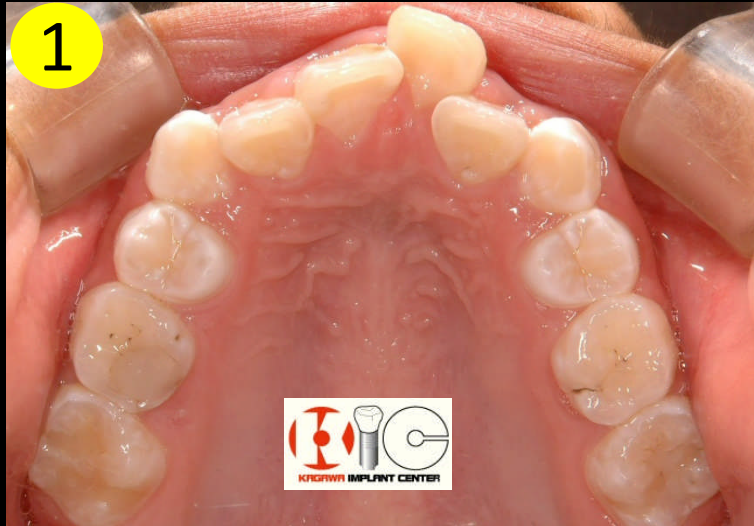叢生の改善を行い、上の前歯の突出度を改善するためには、2本の永久歯便宜抜歯によりスペースの確保を行う必要がありました。抜歯矯正（抜歯を伴う矯正）で、表側からのマルチブラケット（ブレース）治療を行いました。正面から見た変化を示します。

術前



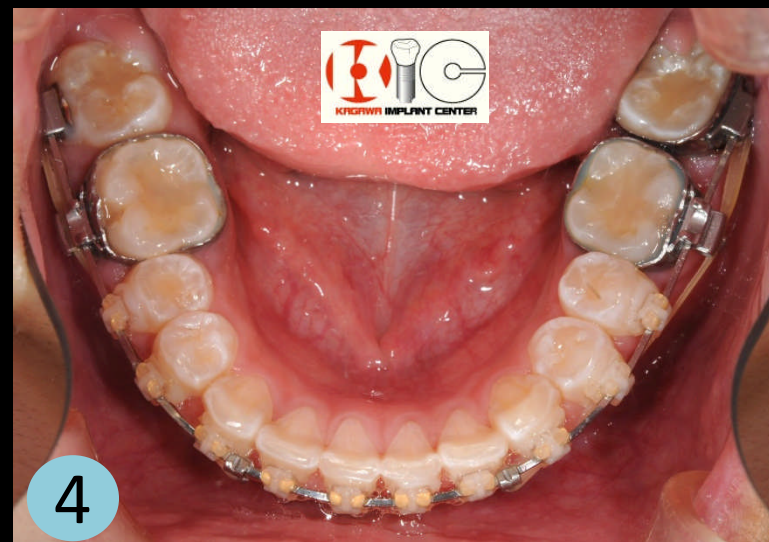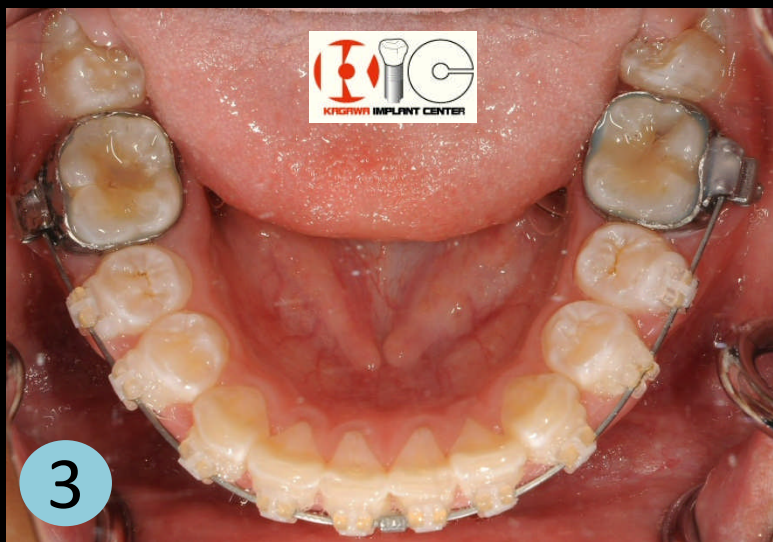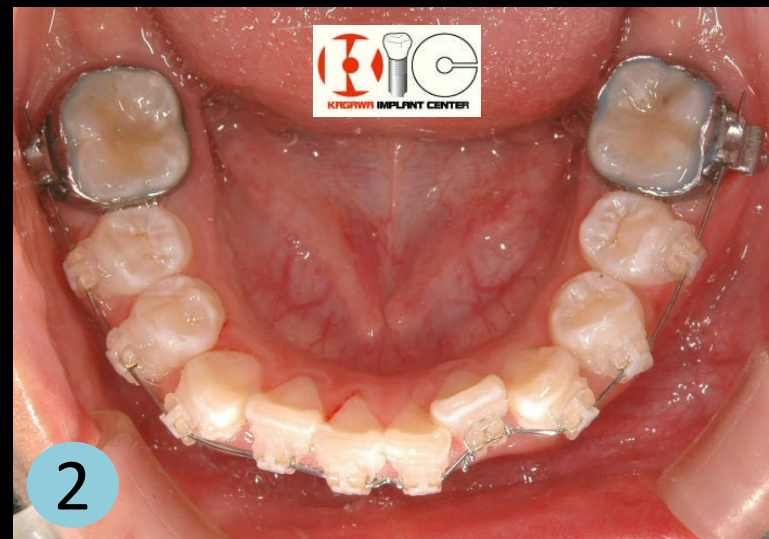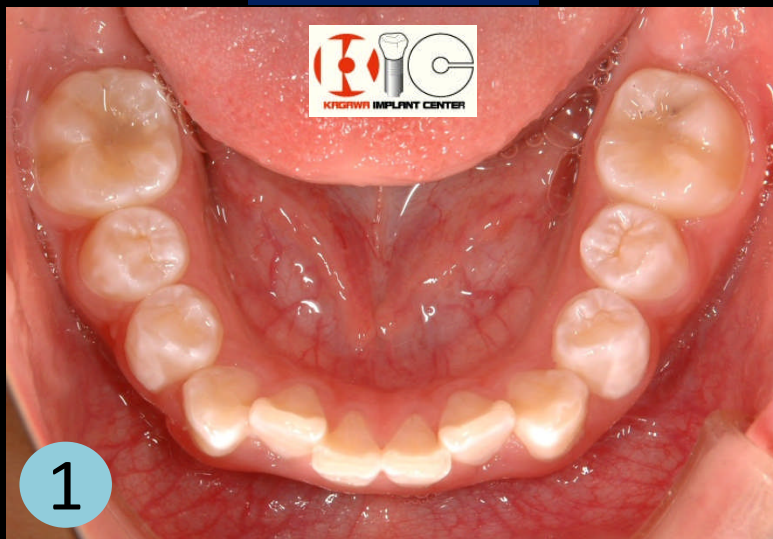上顎(うわアゴ)の咬合面から見た変化を示します。

術前

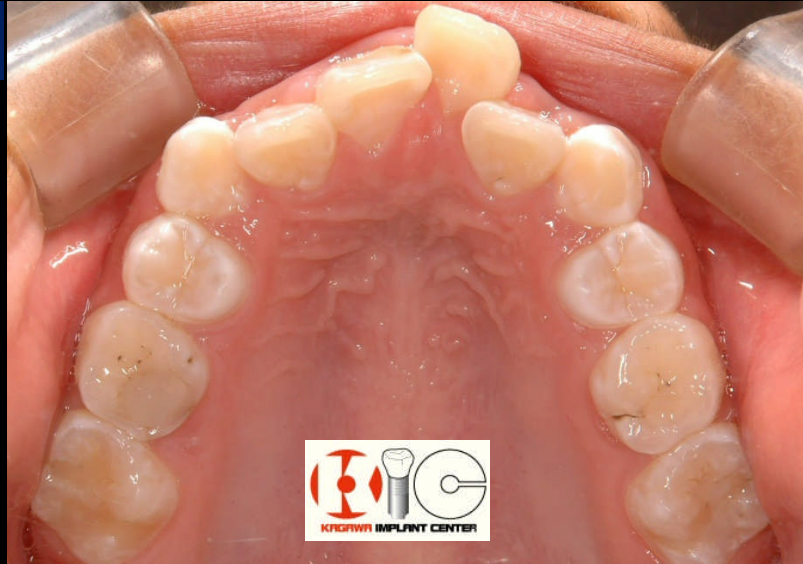

下顎(したアゴ)の咬合面から見た変化を示します。

術前

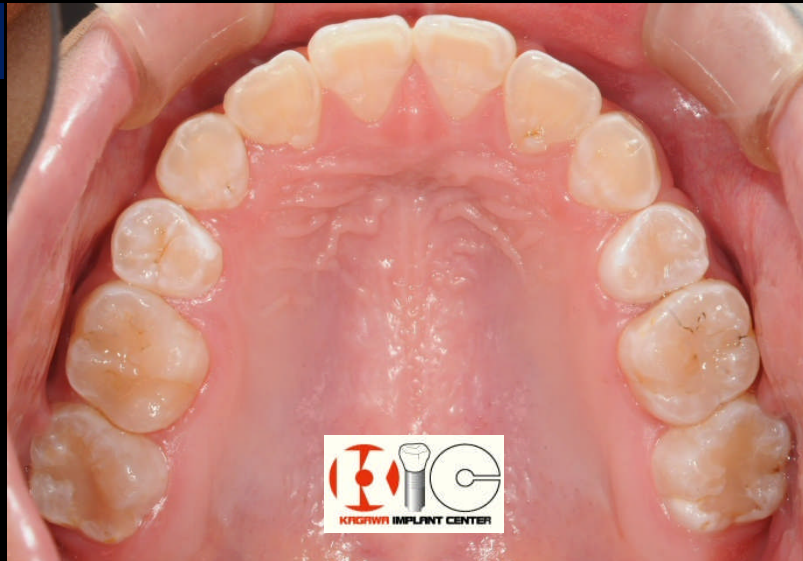

術前

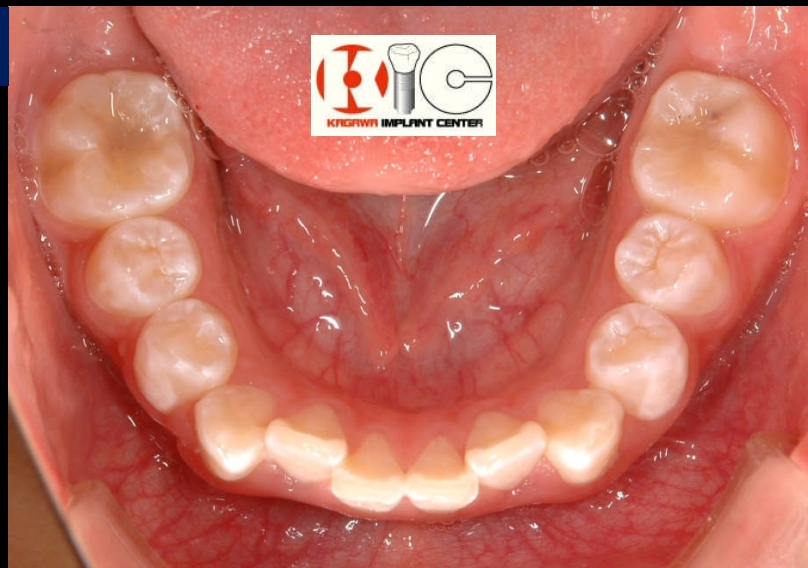

before & after

術後

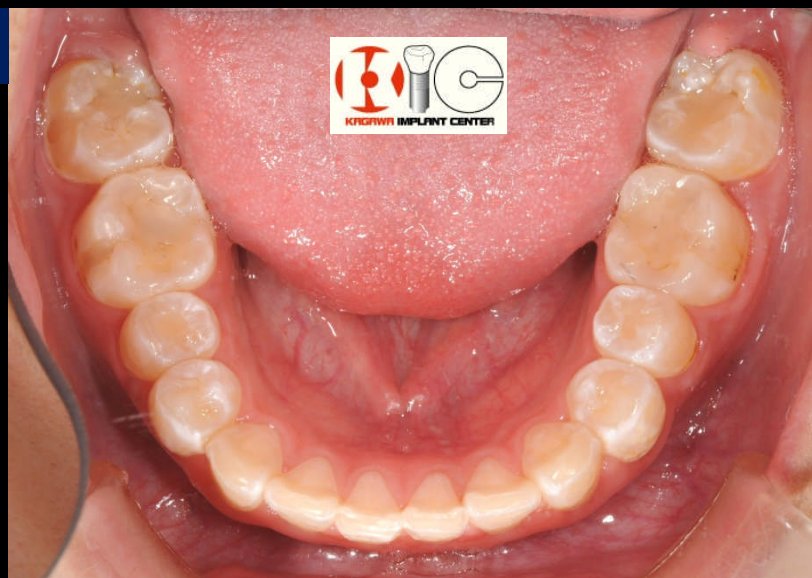

術前

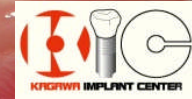
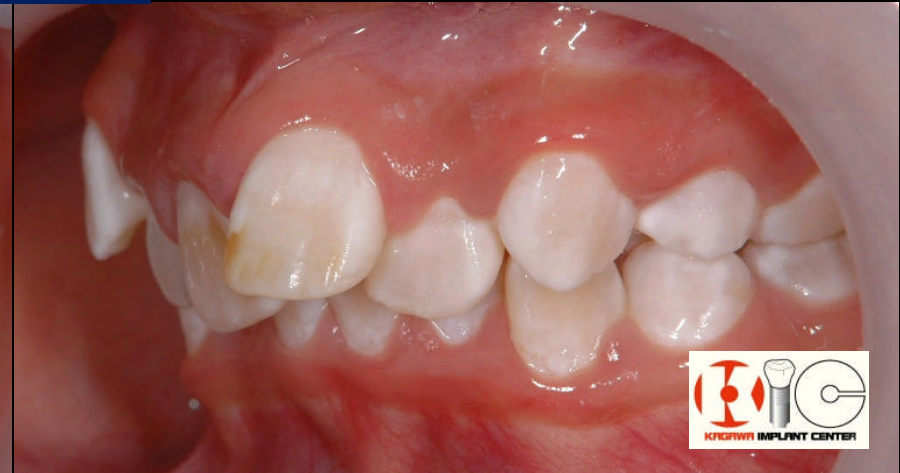
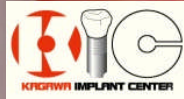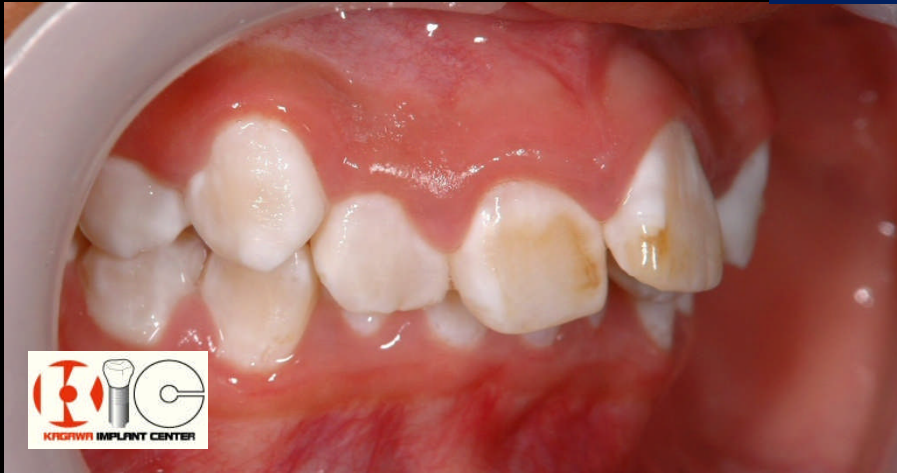before & after

術後

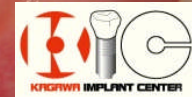
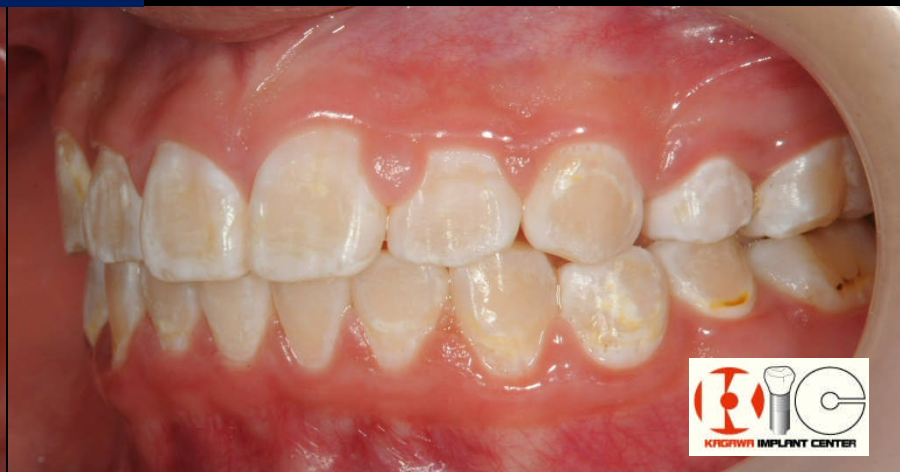
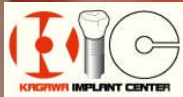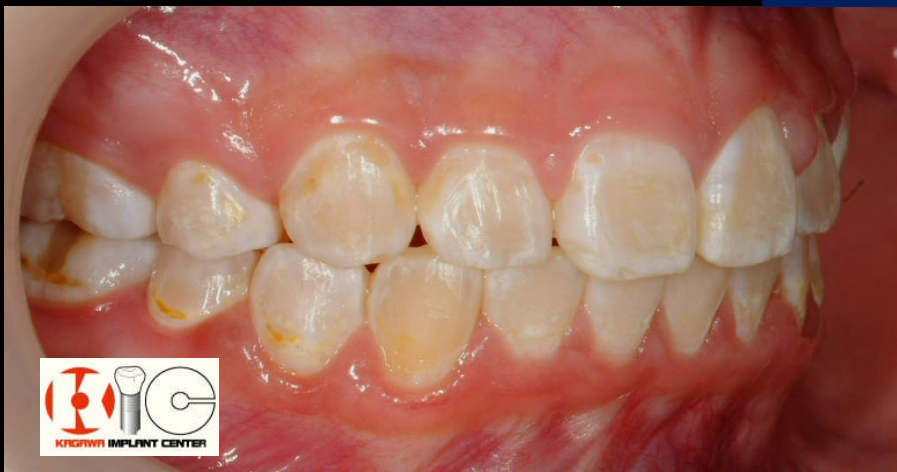術前

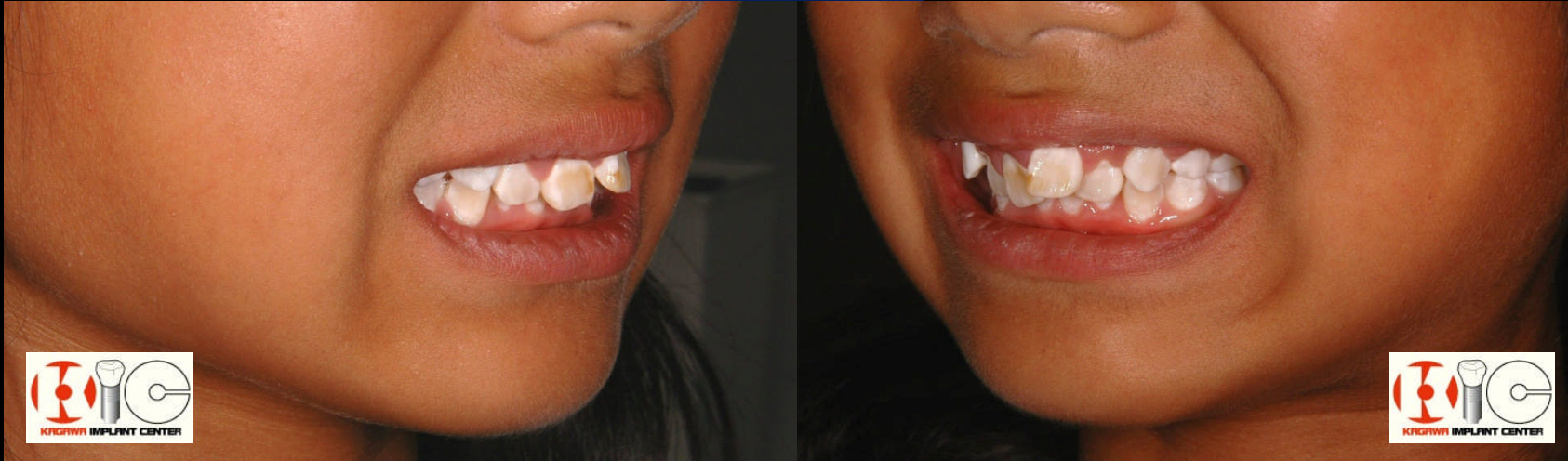

before & after

術後

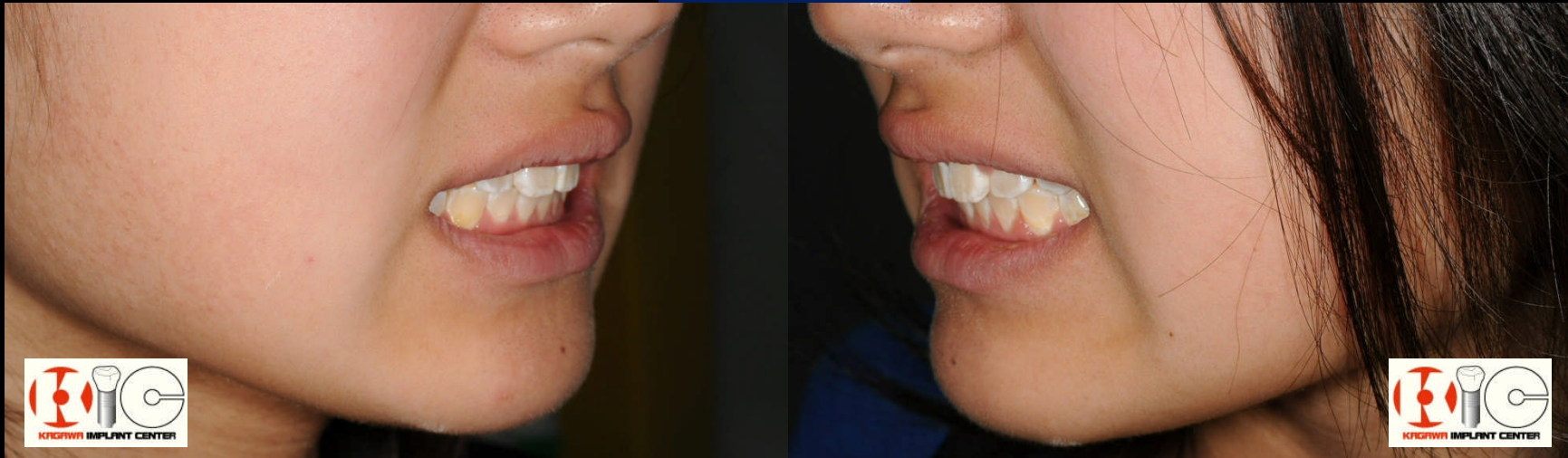

術前



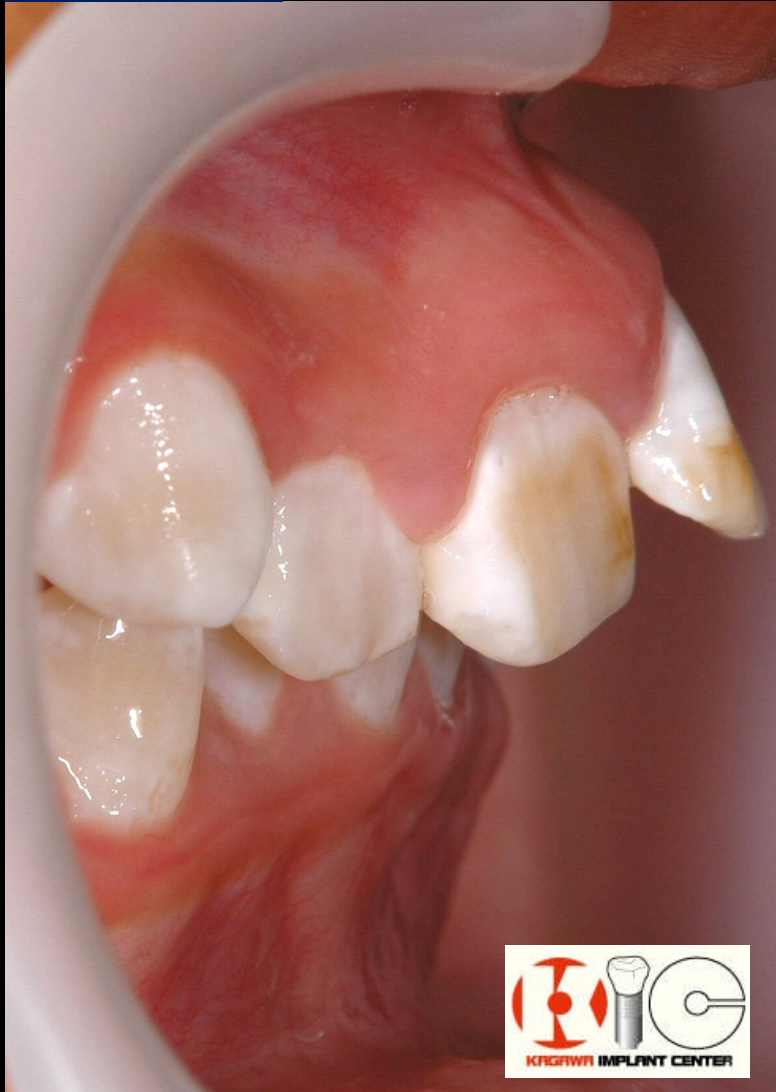before & after

術後

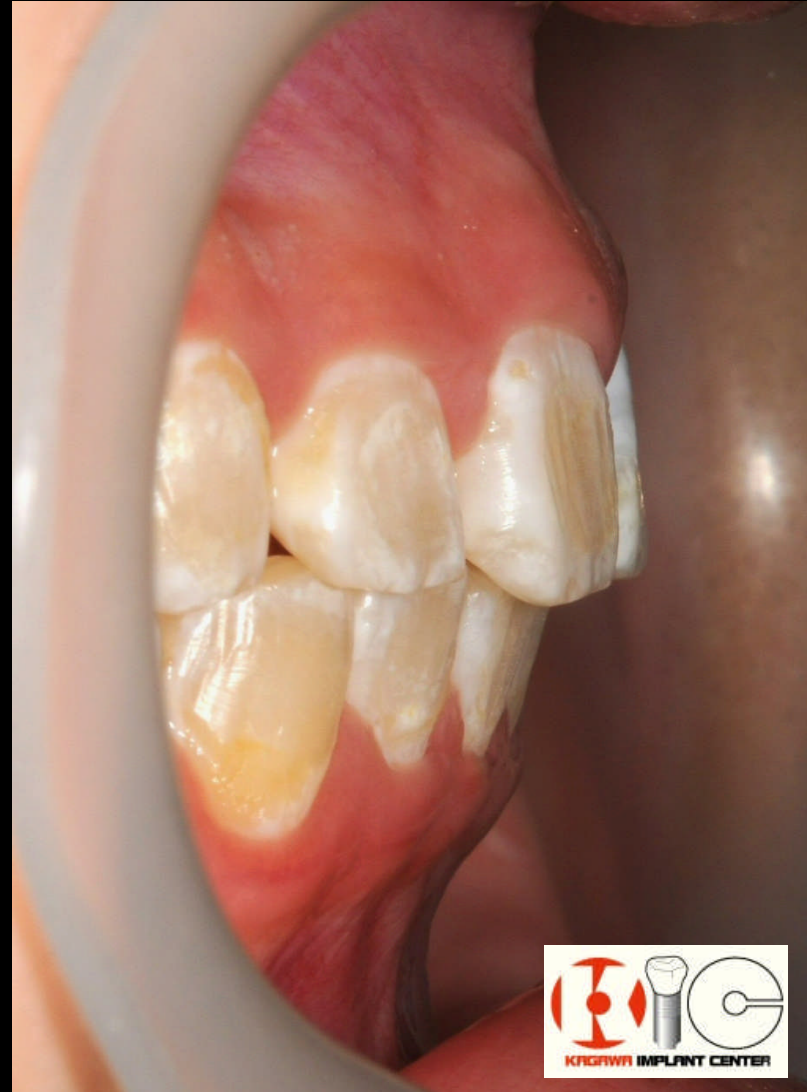

before & after

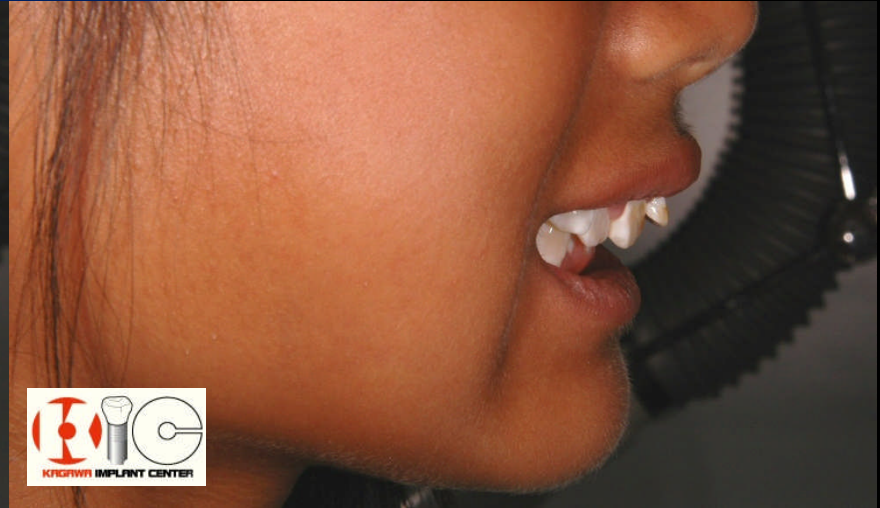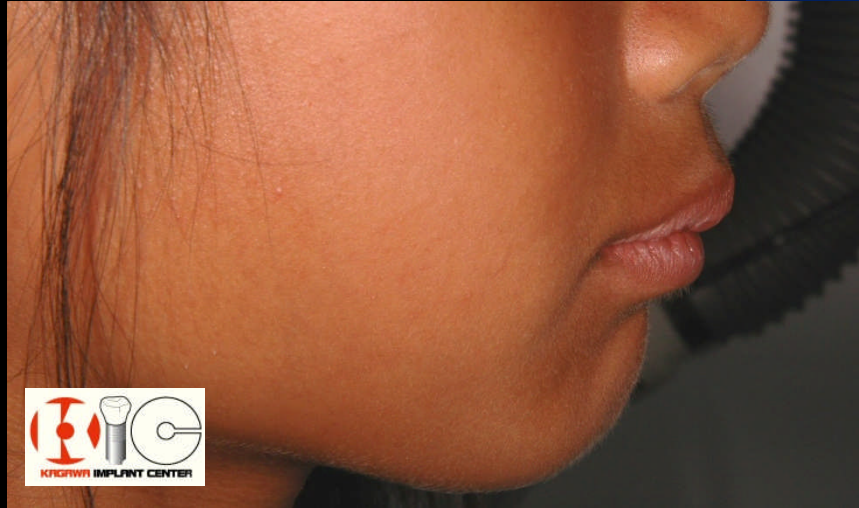術前



術後

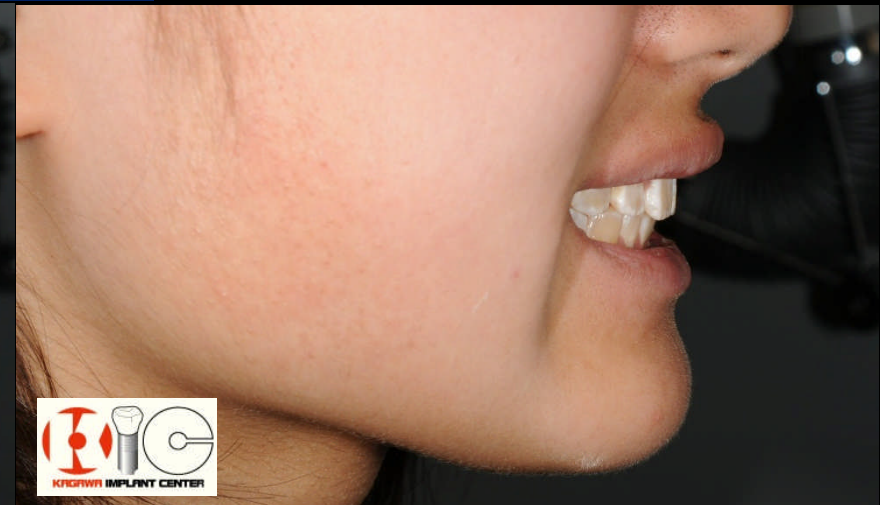
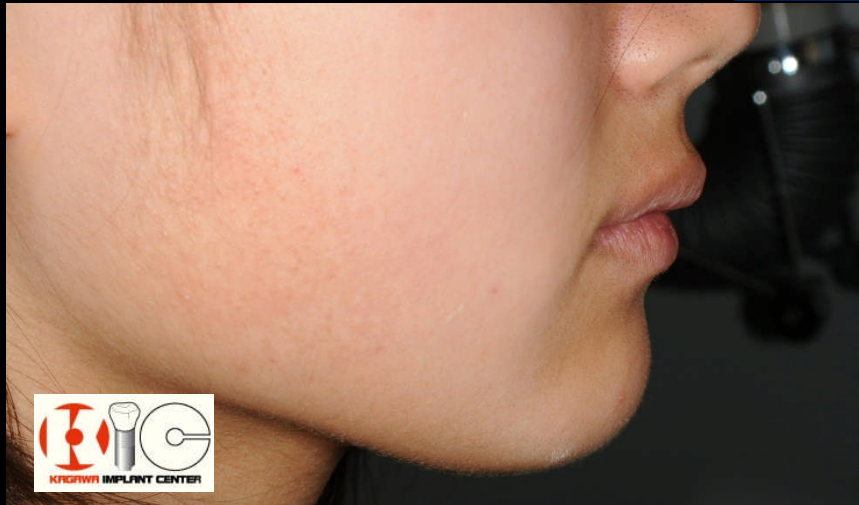
術前



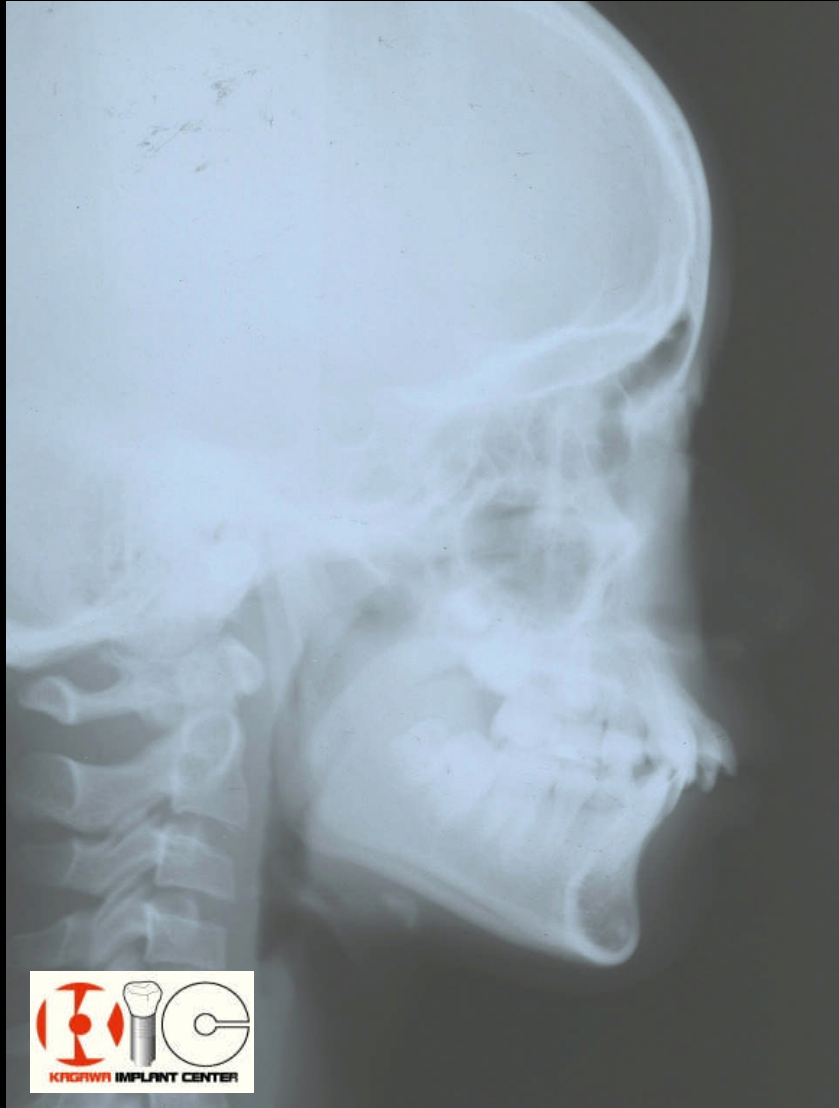before & after

術後

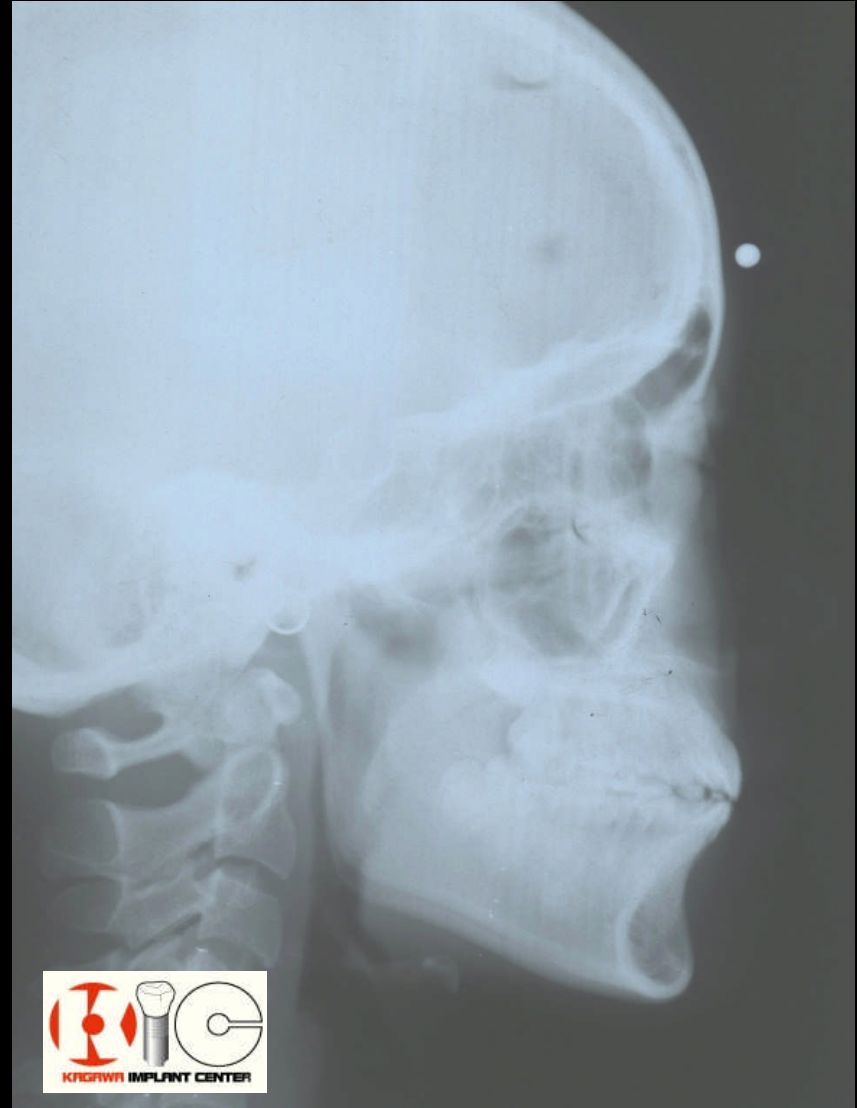

before & after

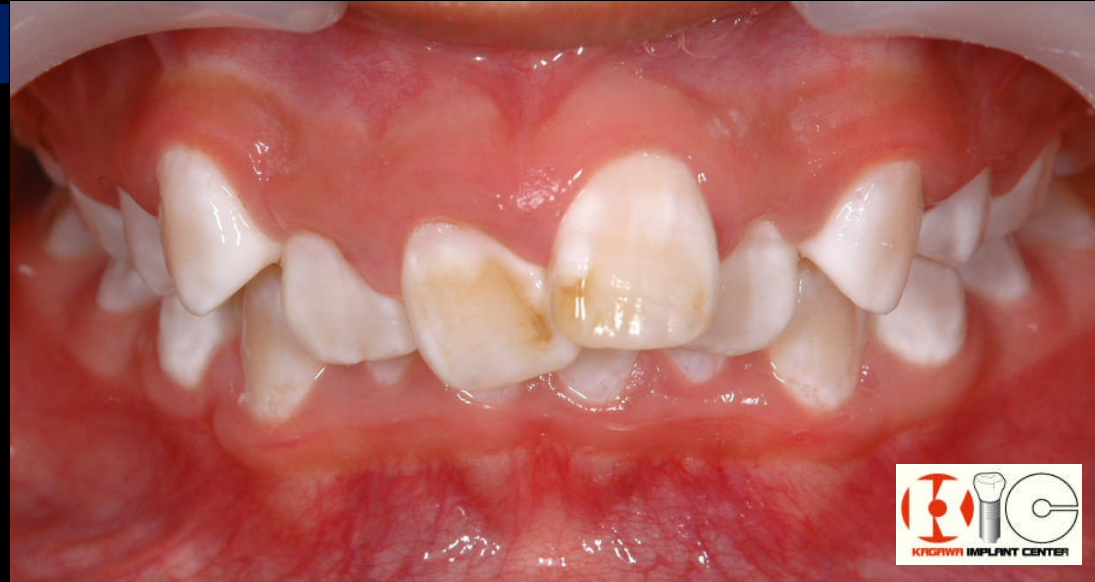術前



術後

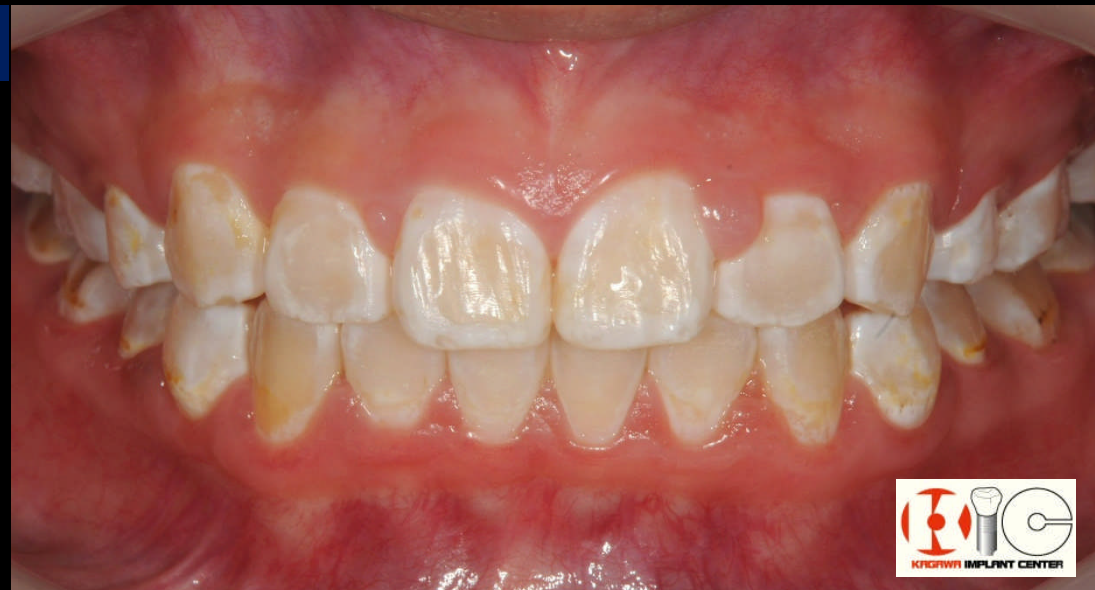

術前

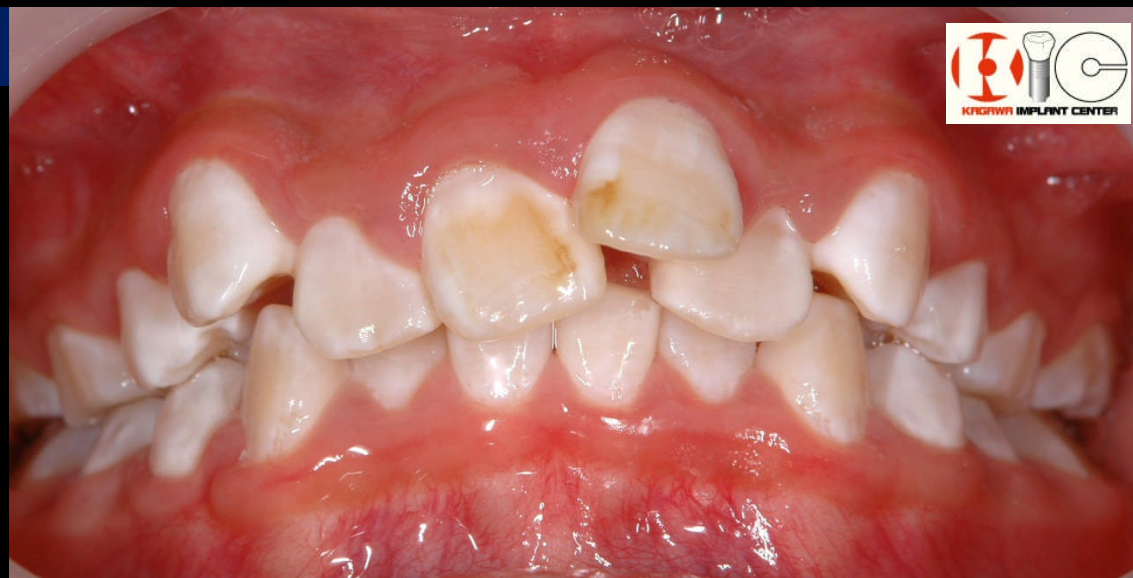

before & after

術後

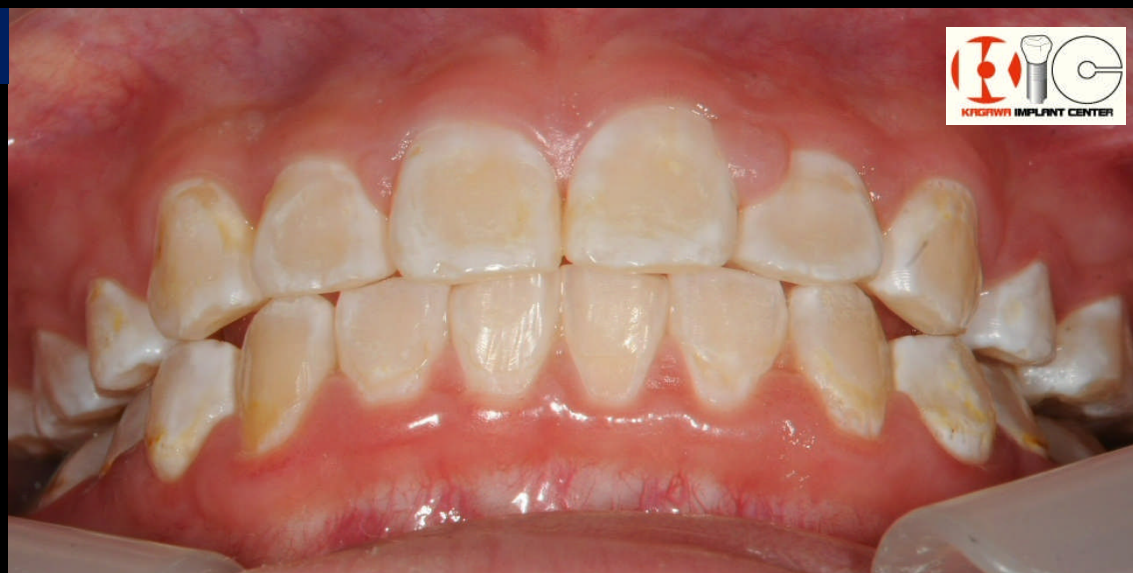

術前

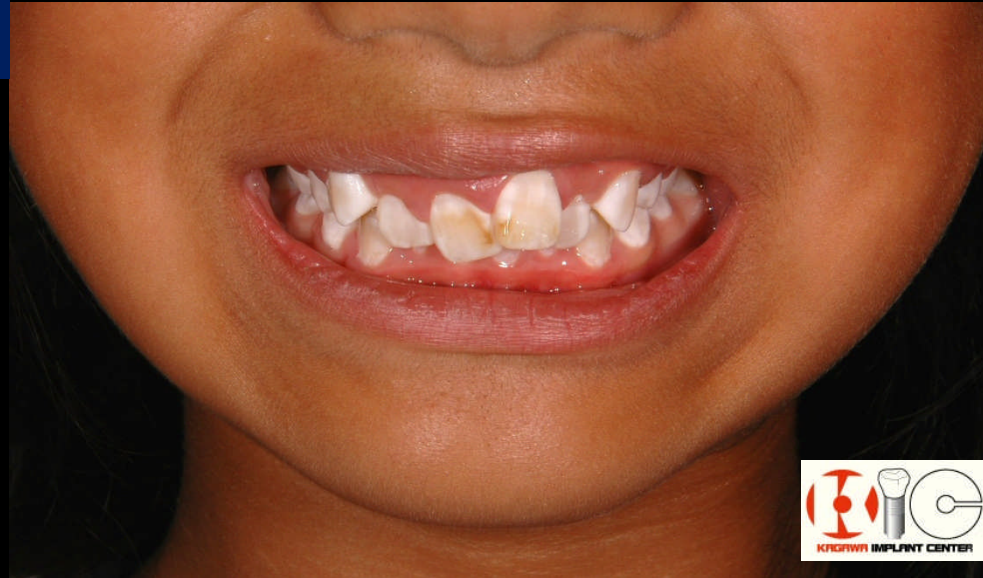

before & after

術後

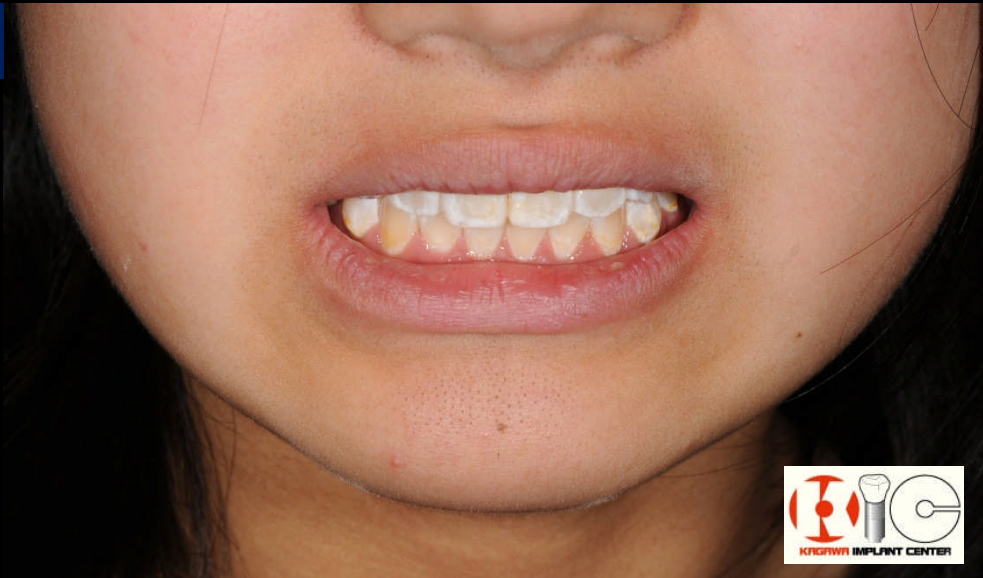

術前

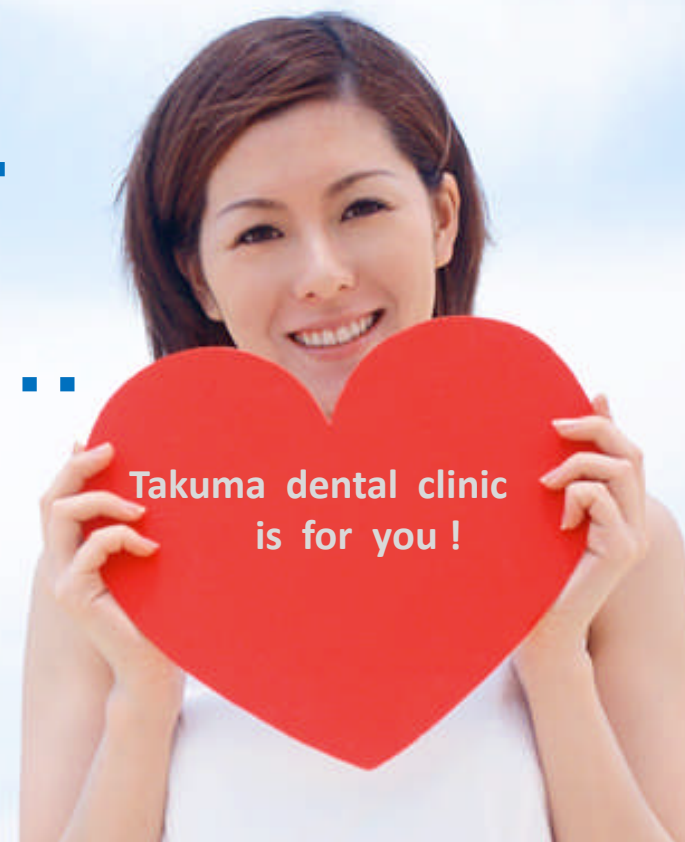

before & after

術後



歯をきれいにしたい・・・
歯を白くしたい・・・
歯並びをきれいにしたい・・・
きれいなスマイルに憧れる・・・
笑顔に自信を持ちたい・・・
口もとの清潔感を演出したい・・・
若返りたい・・・
などなど



たくま歯科医院

お気軽にご相談下さい

【TEL】0120-57-9070/0877-25-9070