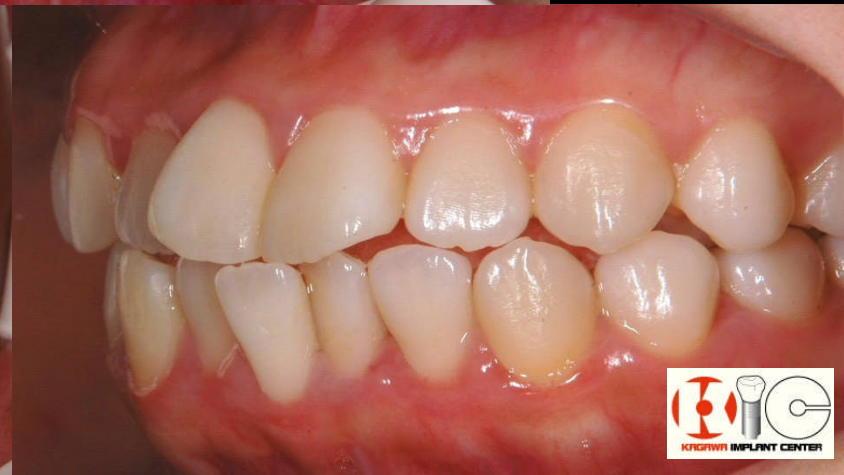
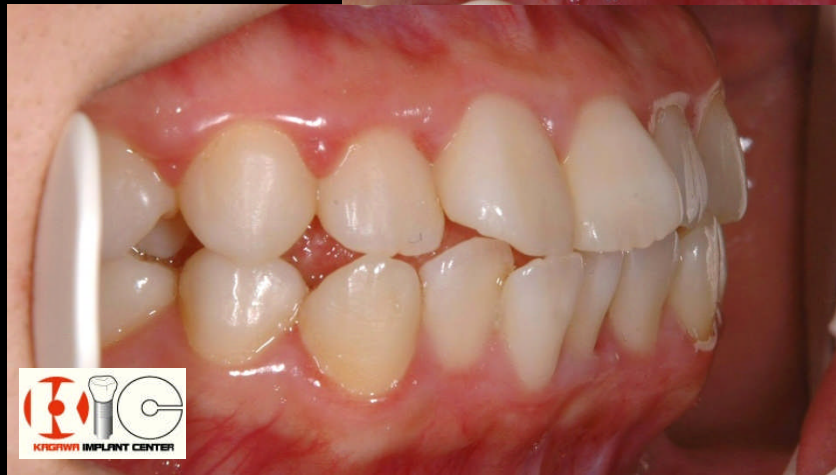
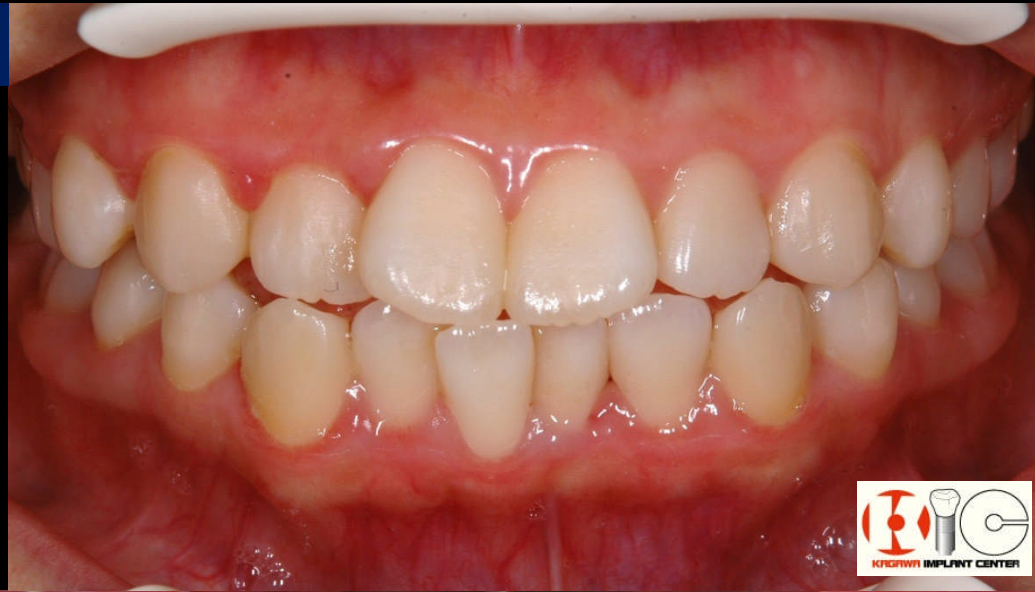ラビアル(唇側・表側)矯正治療 2)-⑬ 上下顎前突 及び 叢生の改善

20歳 女性

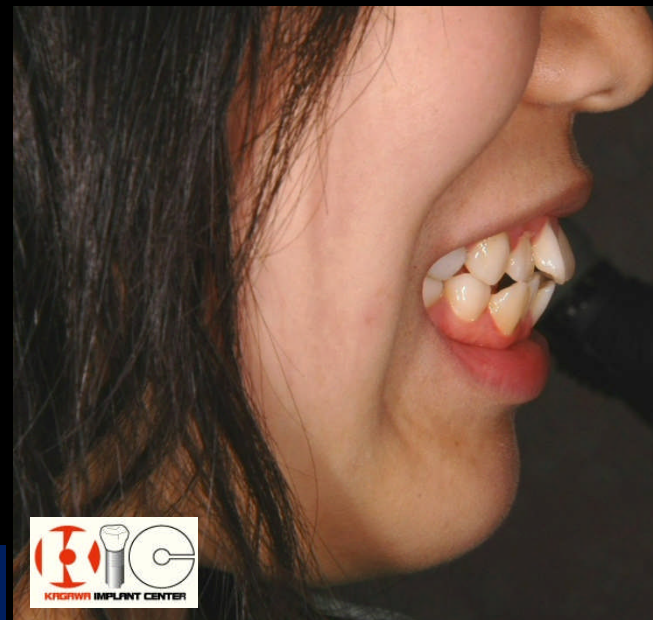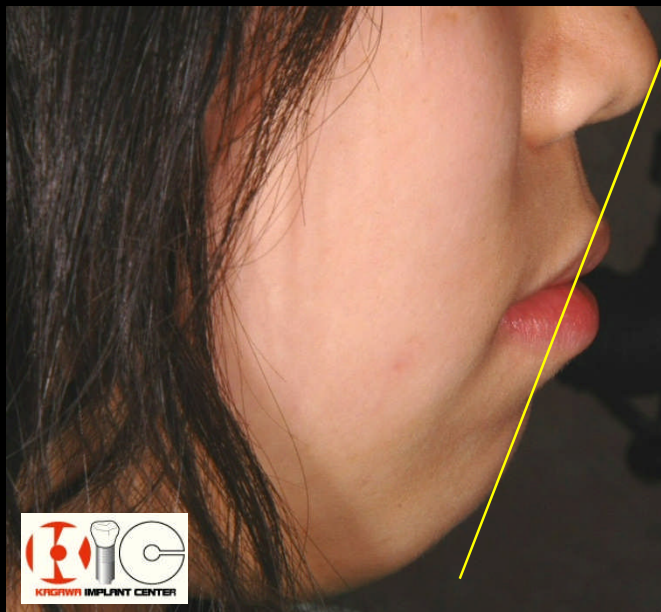主訴:出っ歯とガタガタを治したい。矯正治療希望。

術前

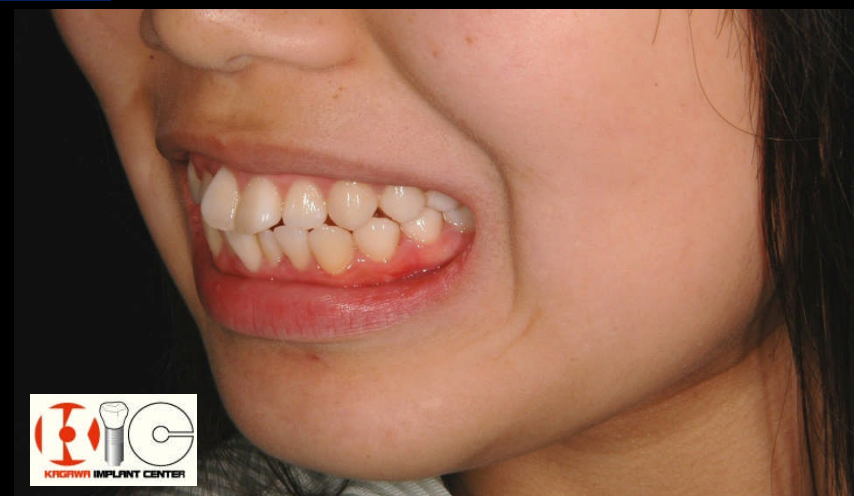
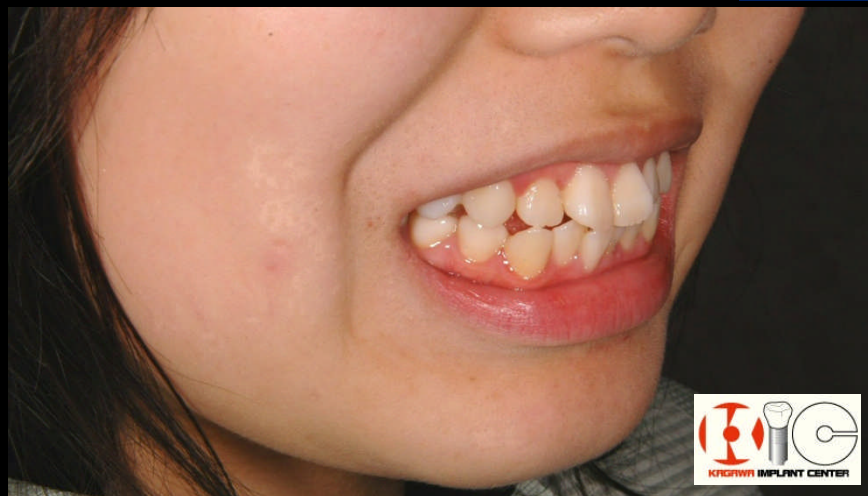
20歳 女性

主訴:出っ歯とガタガタを治したい。矯正治療希望。



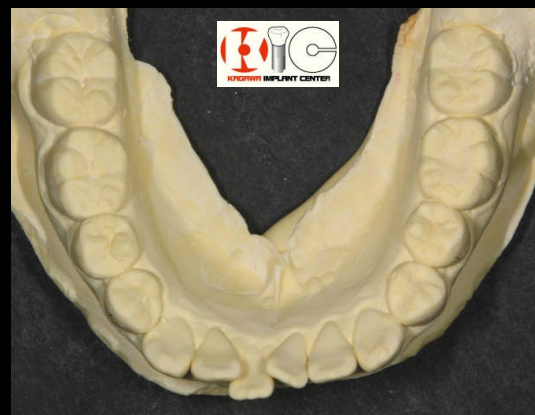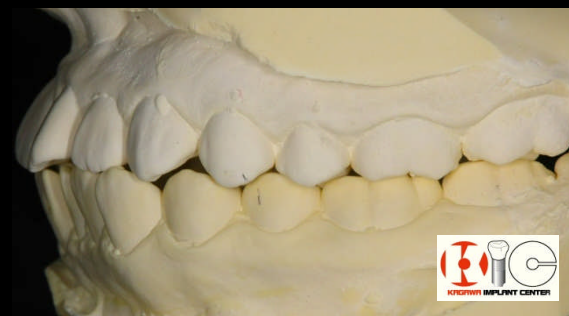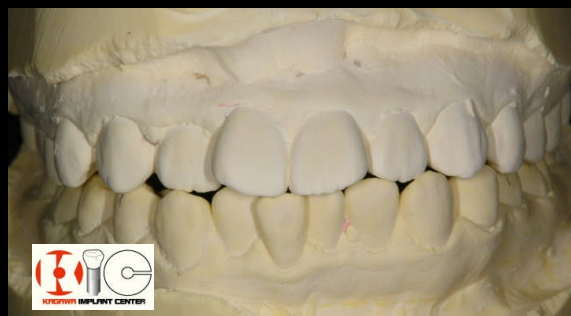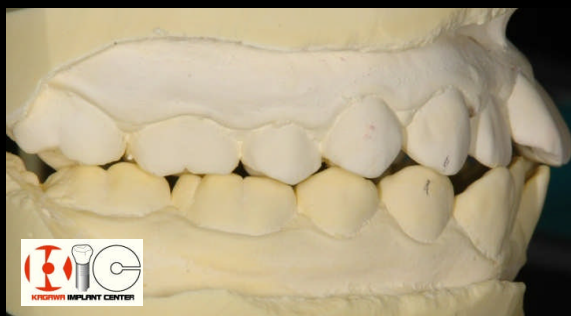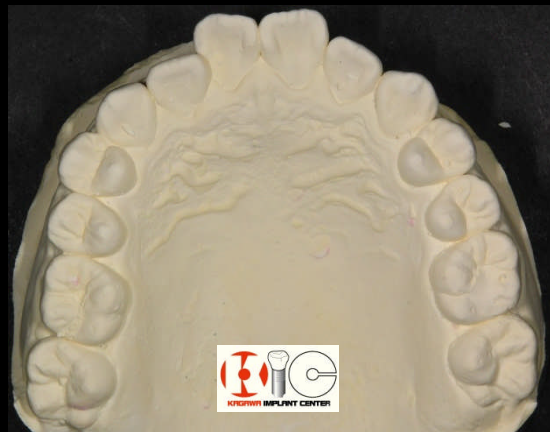術前



20歳 女性

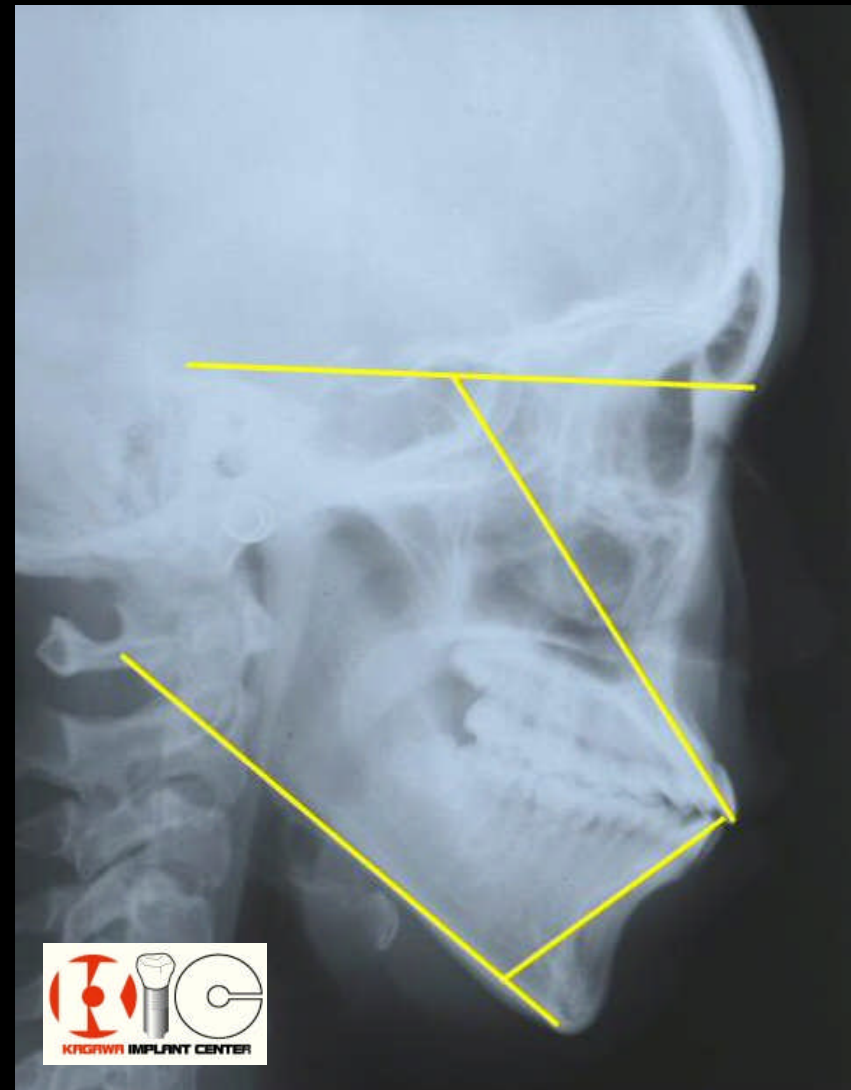
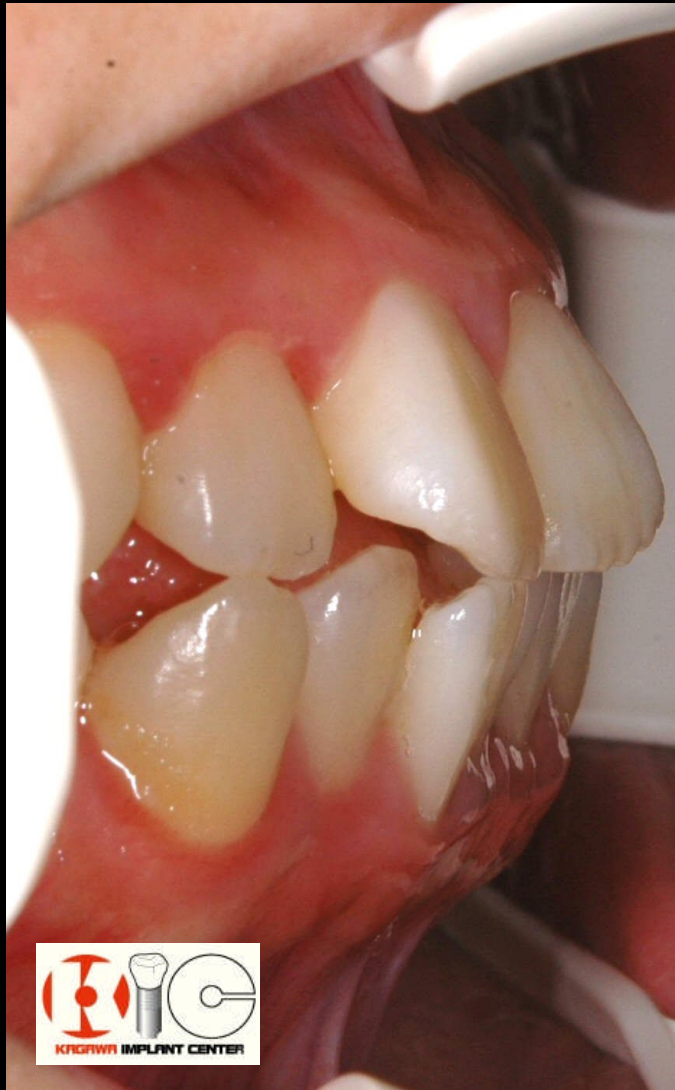主訴:出っ歯とガタガタを治したい。矯正治療希望。

術前



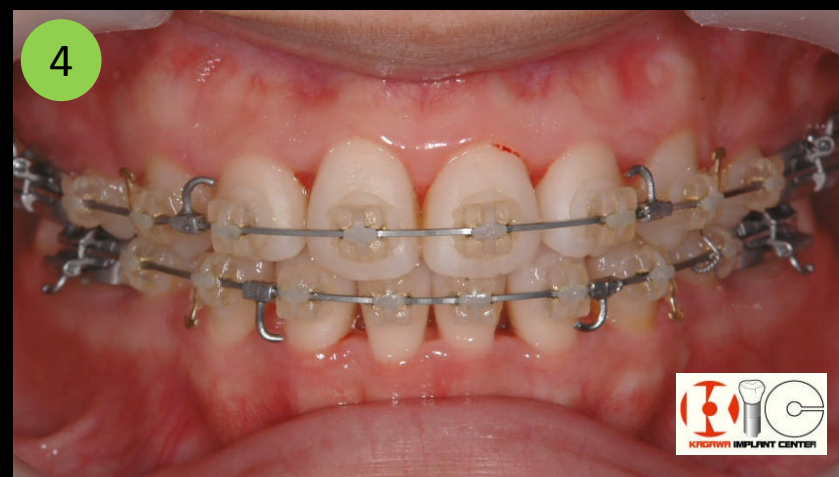
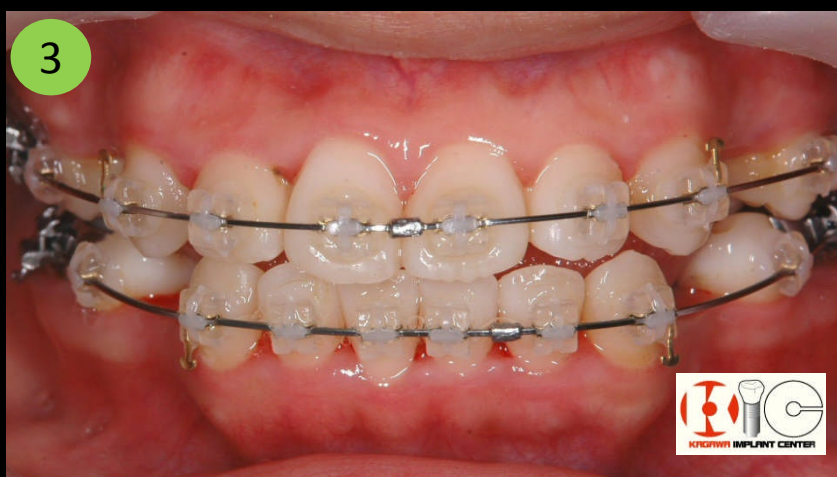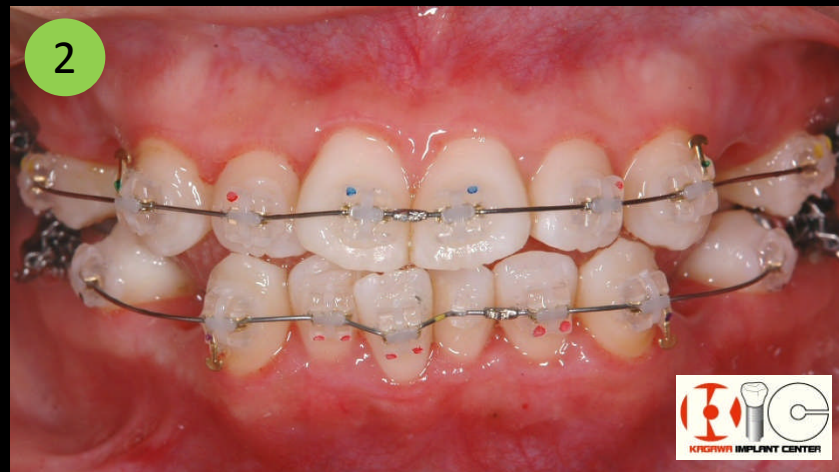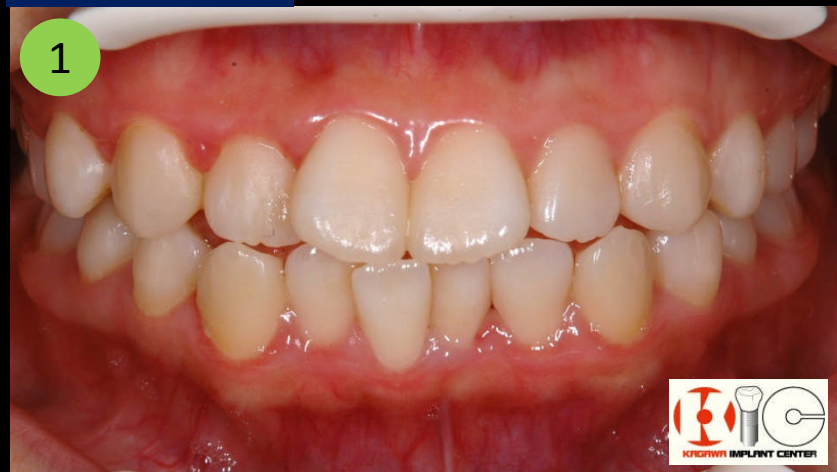叢生(歯がガタガタした状態)により、前歯の突出度は大きく、レントゲン写真からは、上下ともに前歯の傾斜度が強いことが見てとれます。

術前



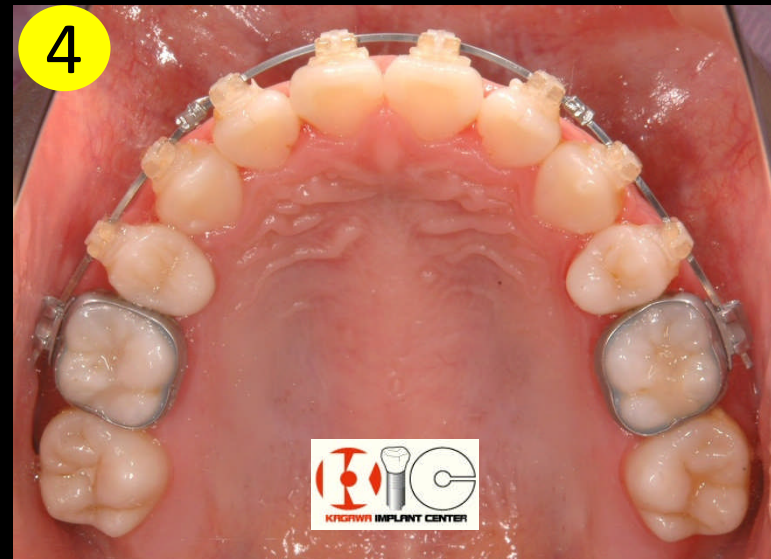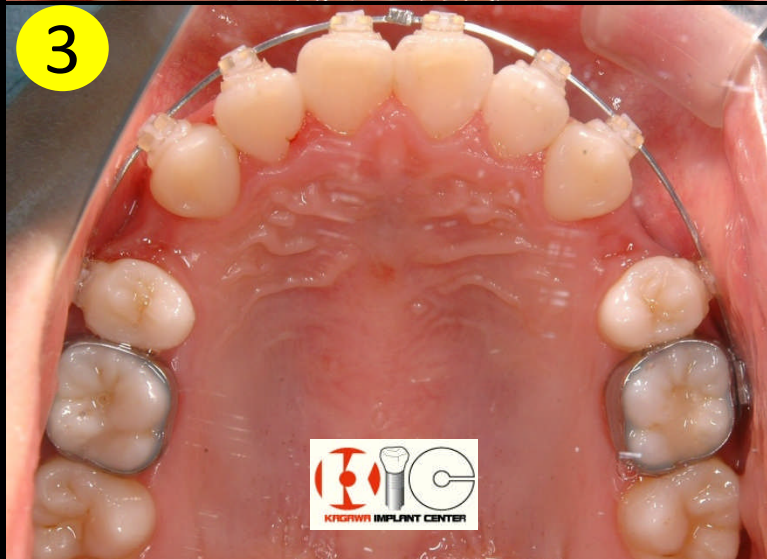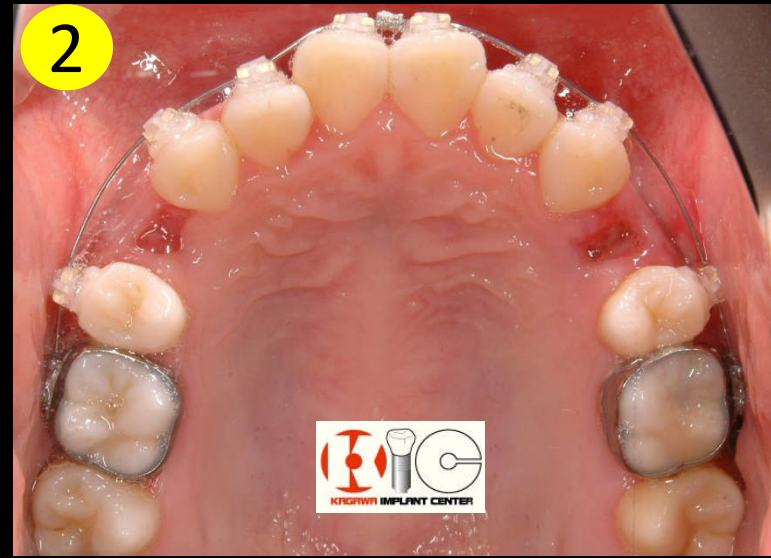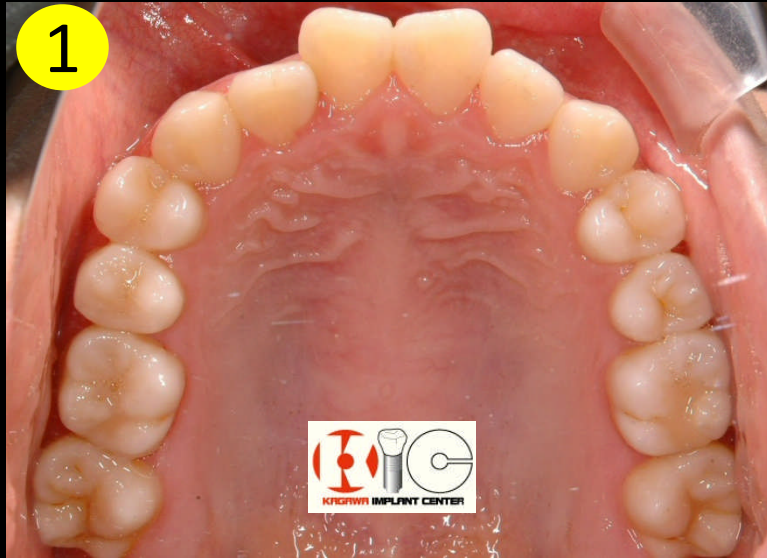叢生の改善を行い、上下の前歯の突出度を改善するためには、4本の永久歯
便宜抜歯によりスペースの確保を行う必要がありました。抜歯矯正（抜歯を伴う
矯正）で、表側からのマルチブラケット（ブレース）治療を行いました。正面から見
た変化を示します。

術前



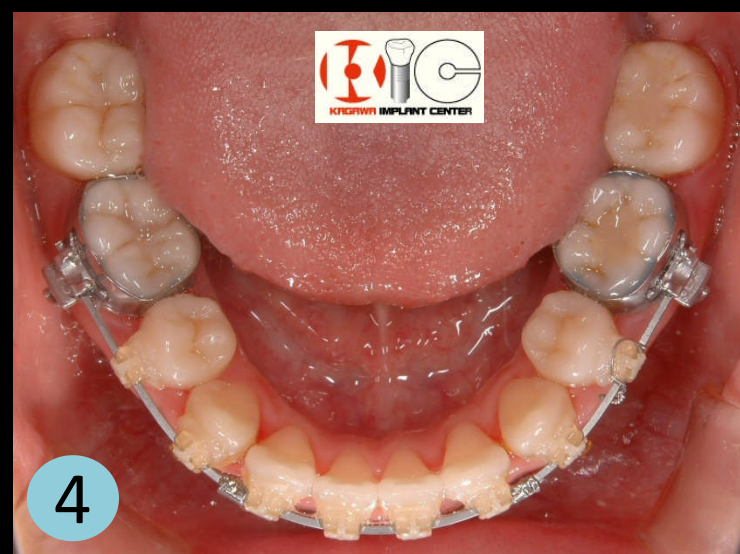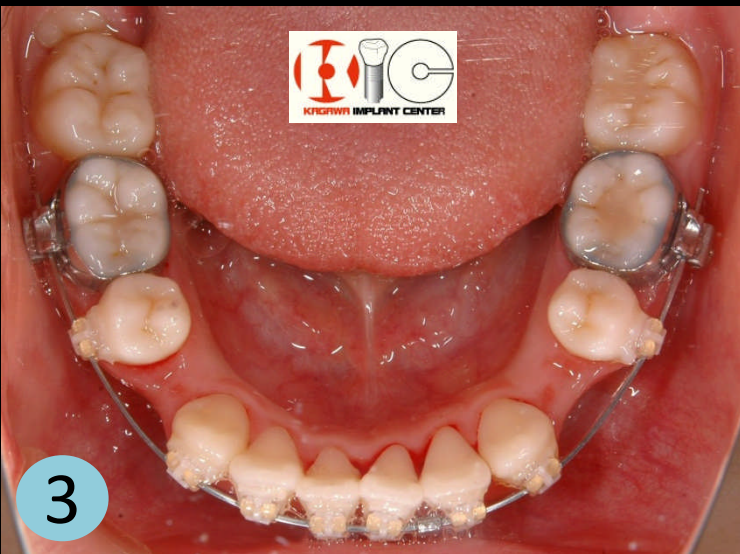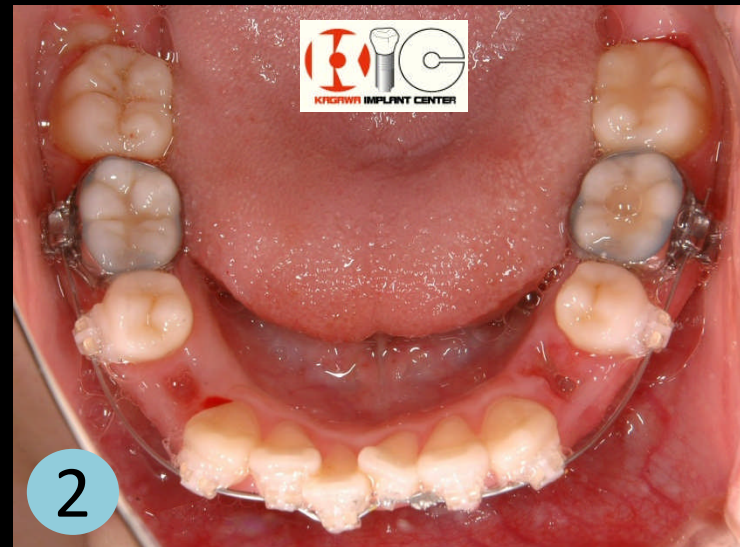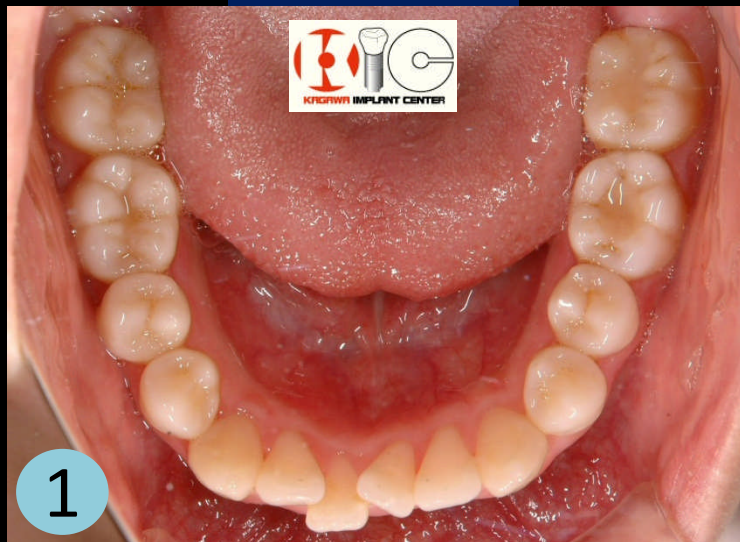上顎(うわアゴ)の咬合面から見た変化を示します。

術前

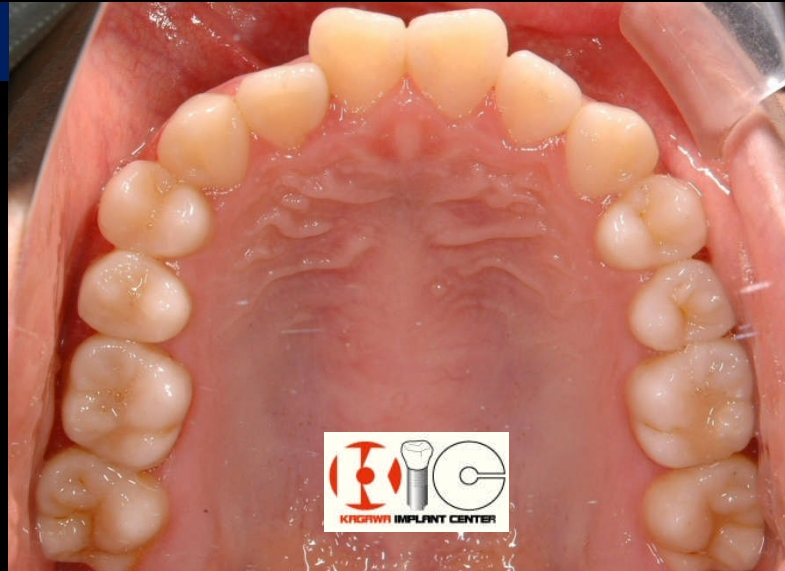

下顎(したアゴ)の咬合面から見た変化を示します。

術前

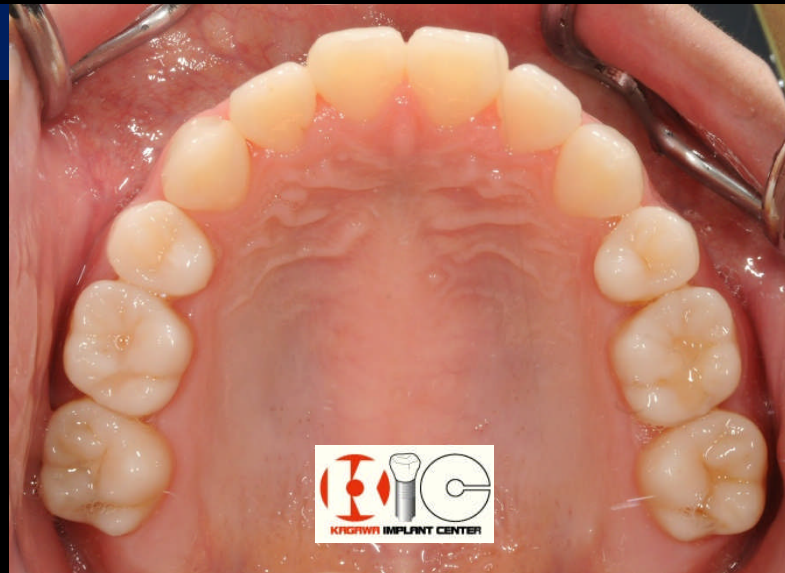

術前

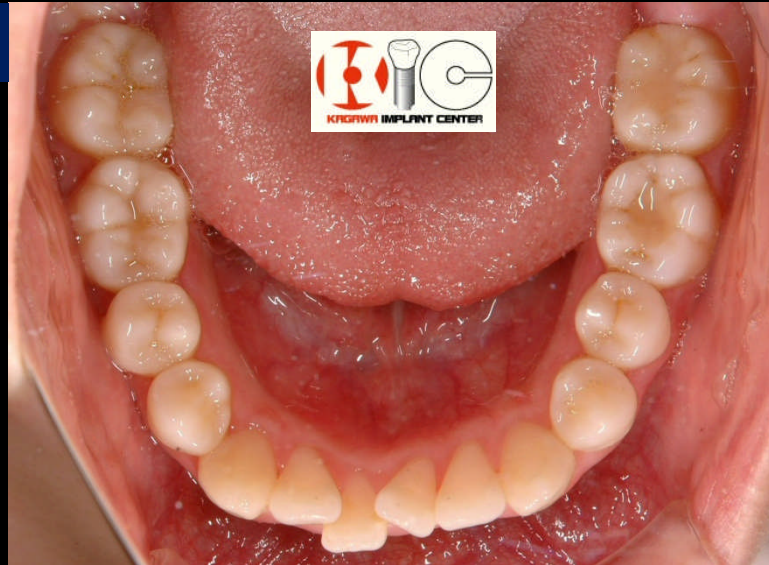

before & after

術後

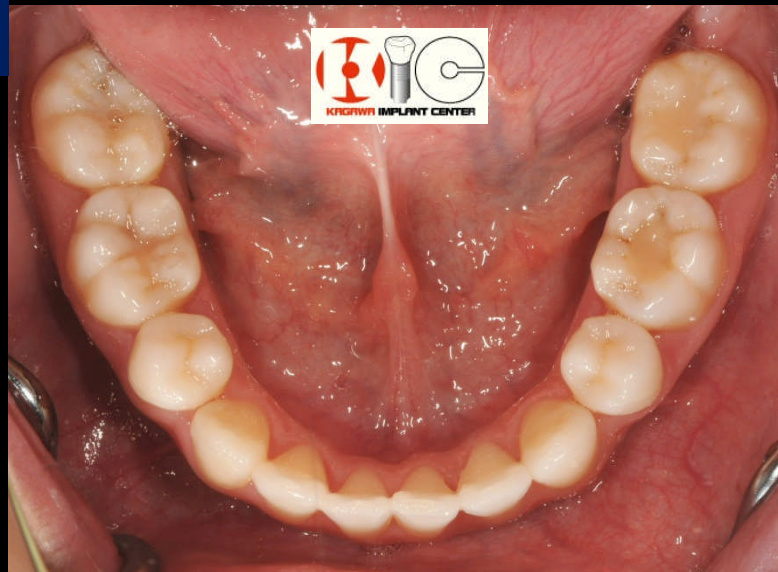

術前

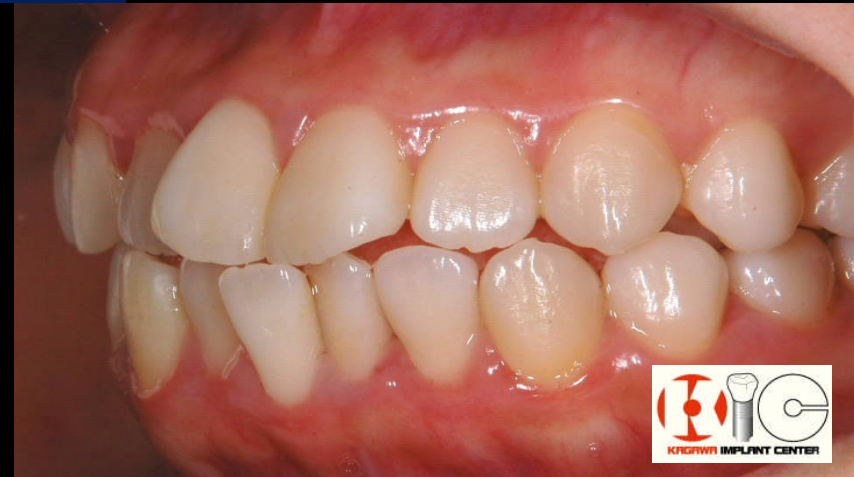
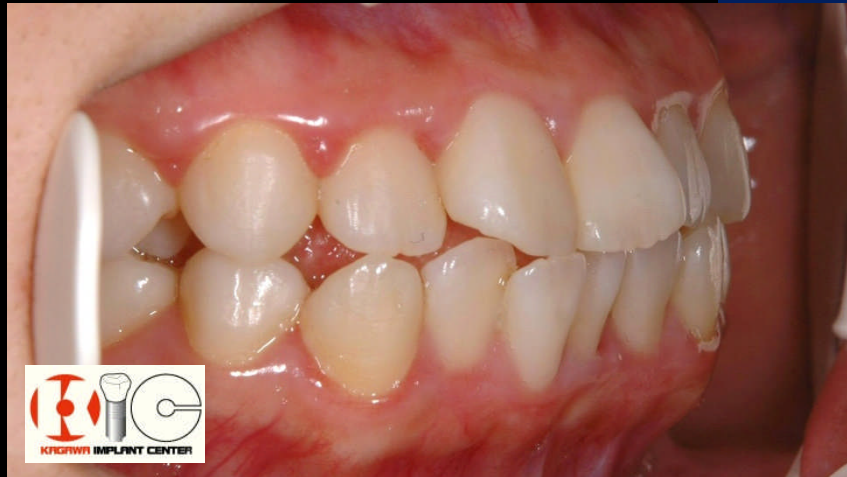
before & after

術後

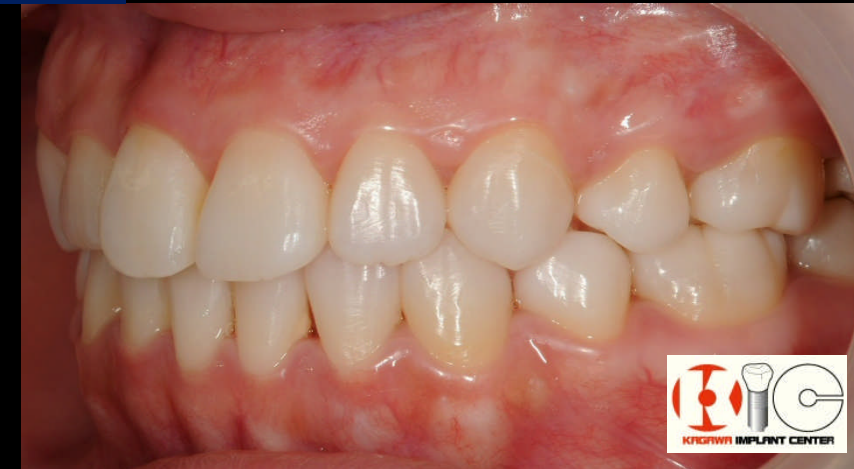
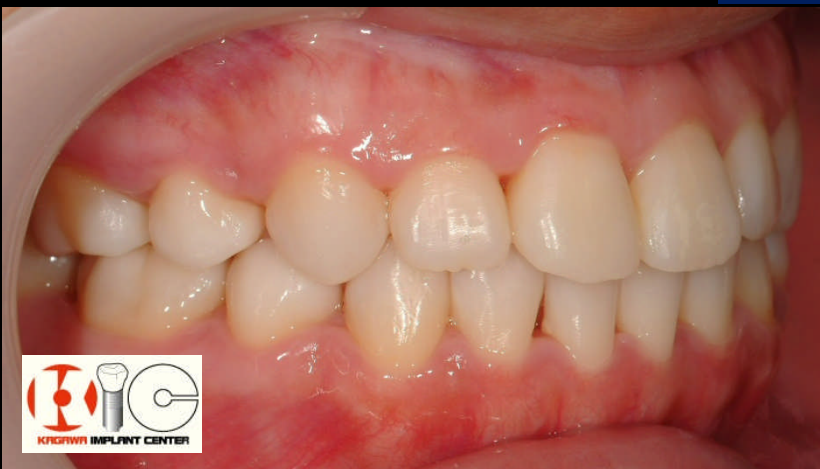
術前

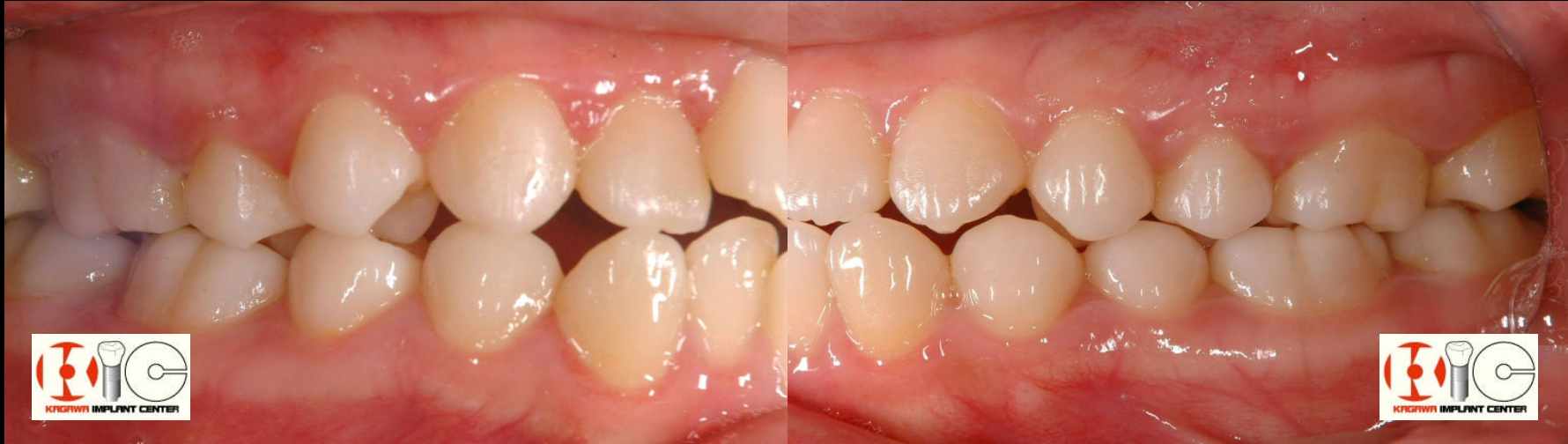

before & after

術後

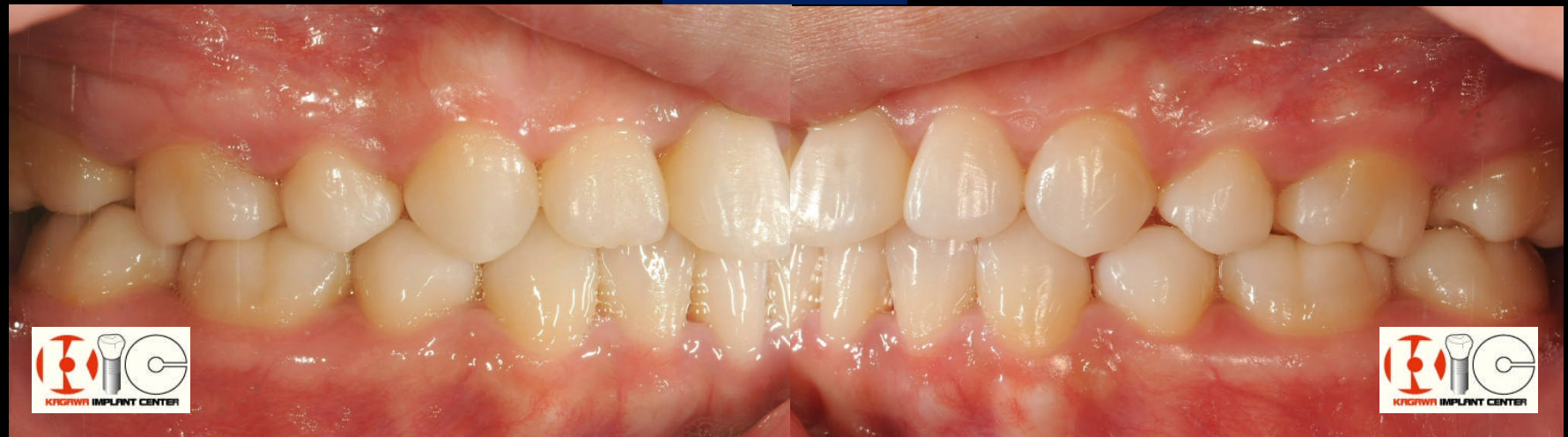

術前

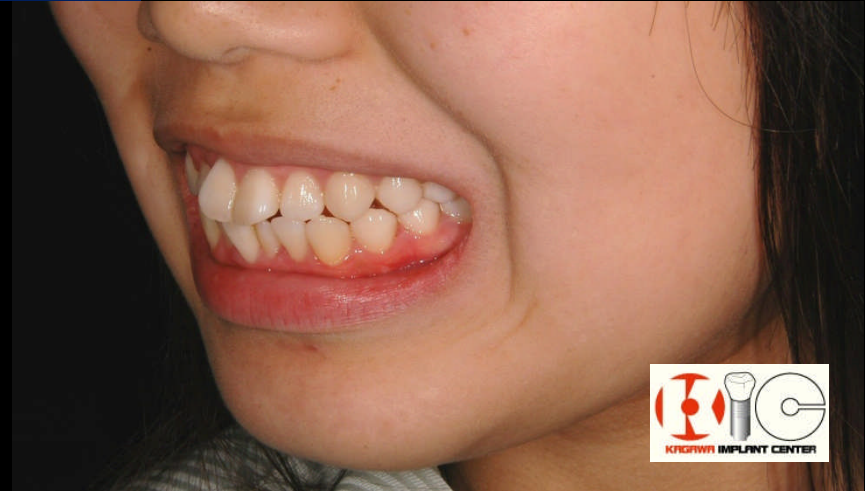
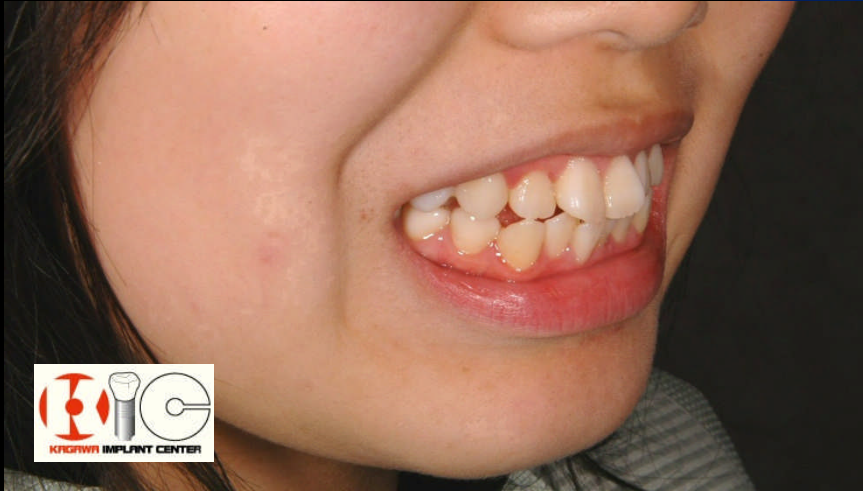
before & after

術後

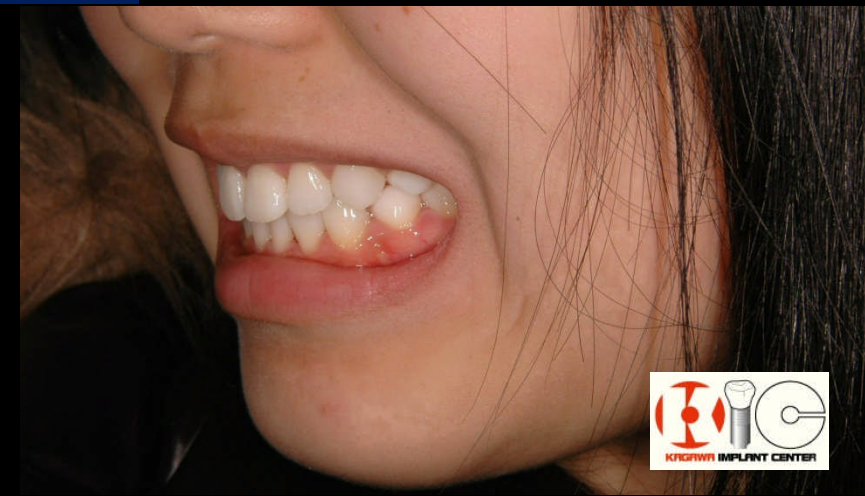
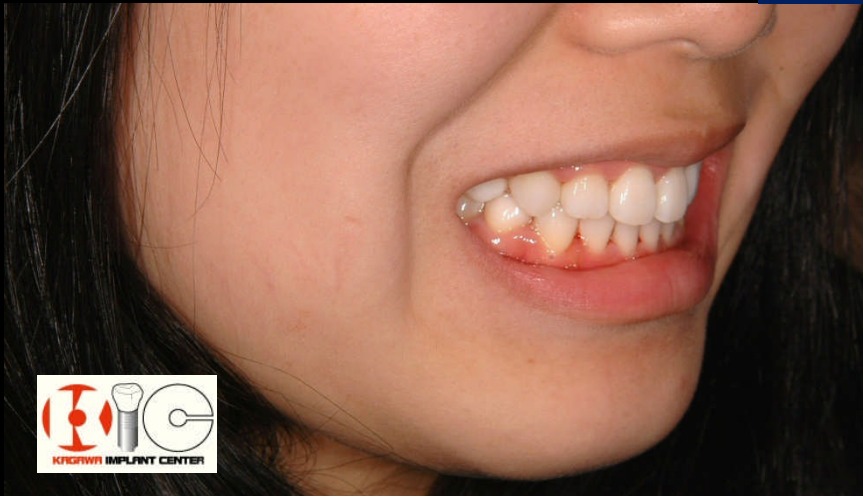
術前



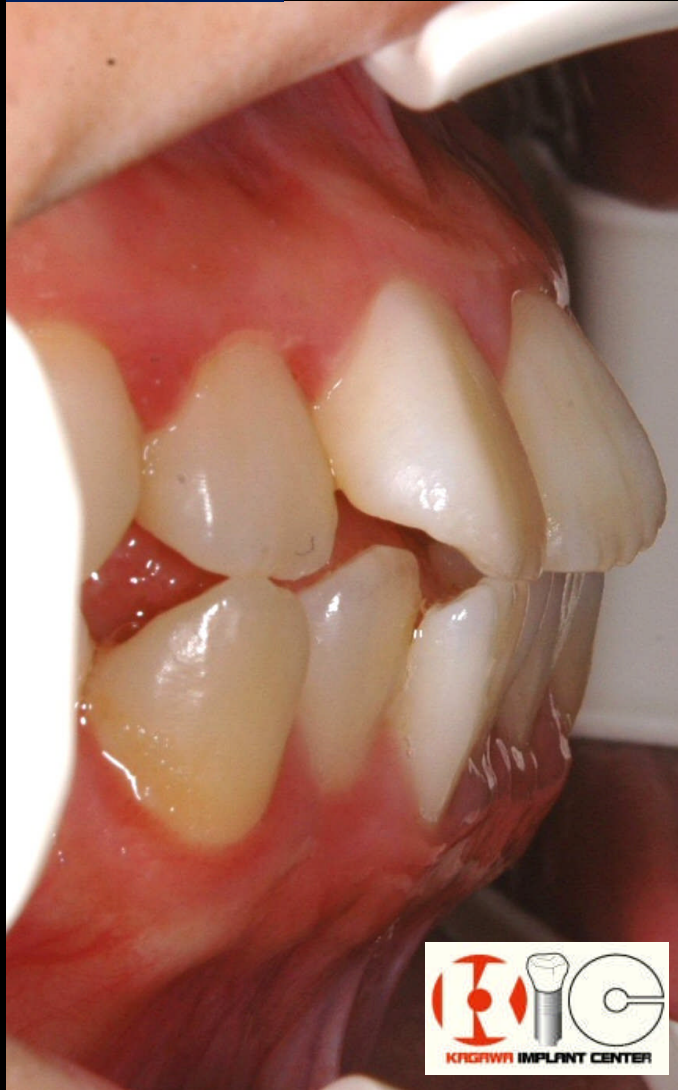before & after

術後

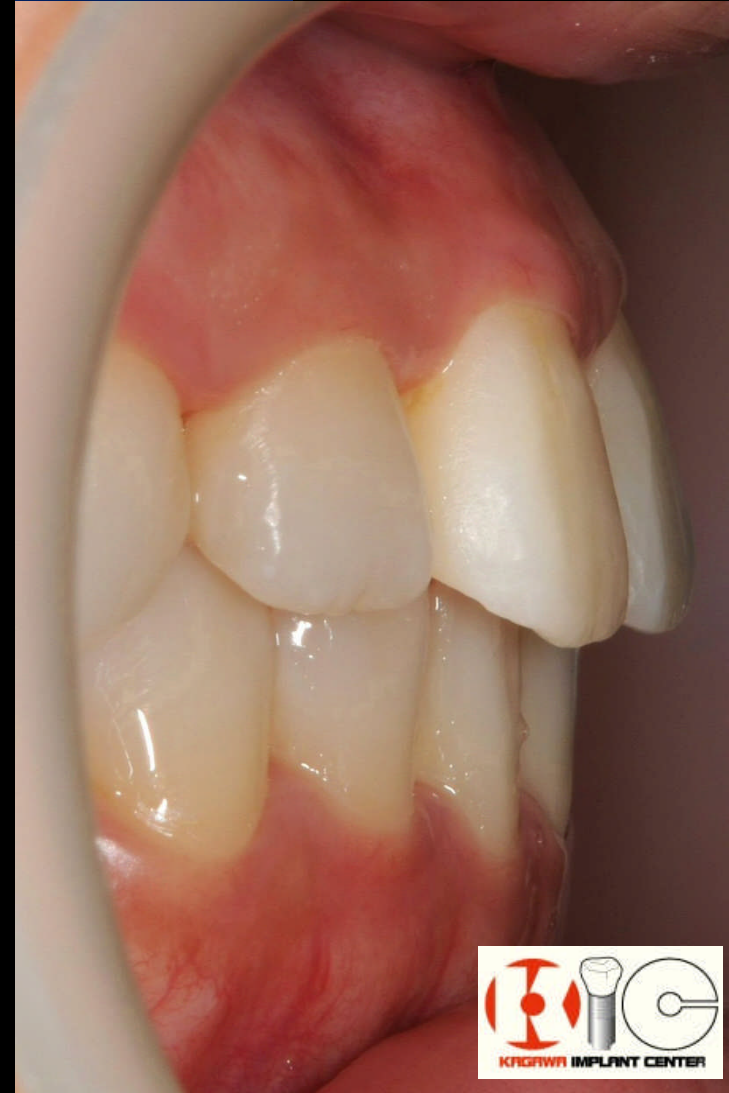

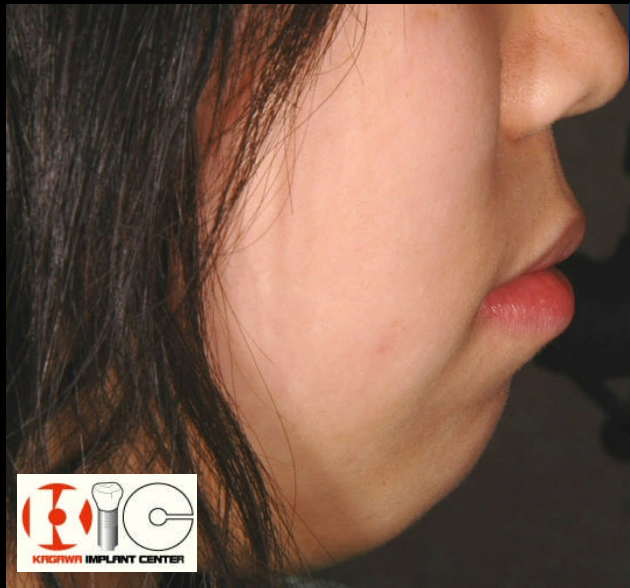before & after

術前

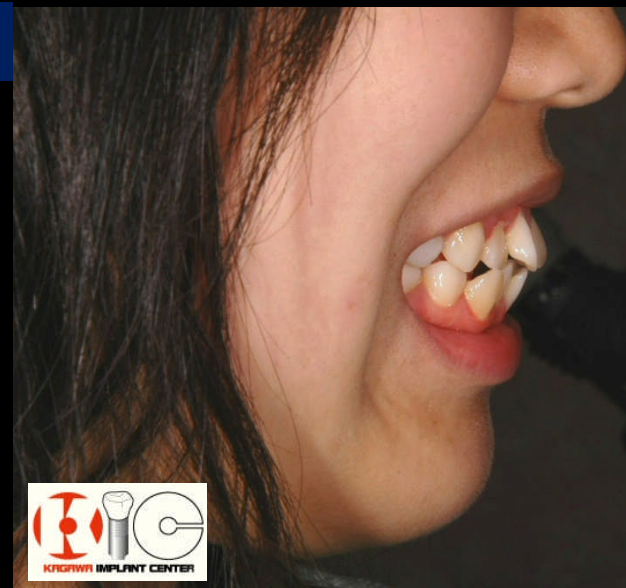

術後

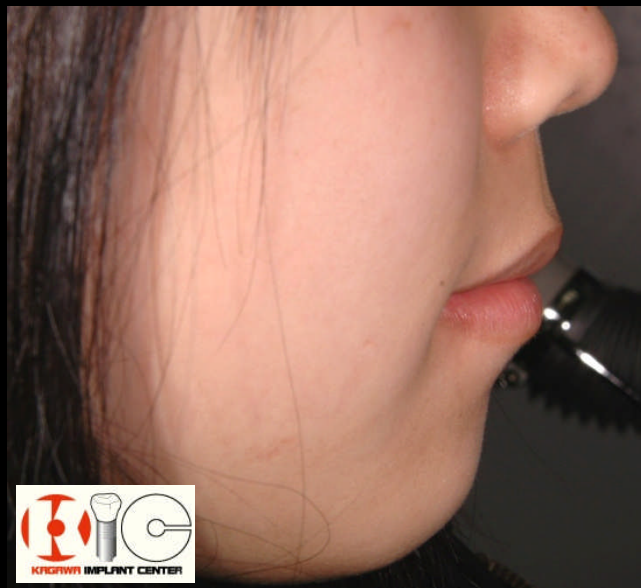



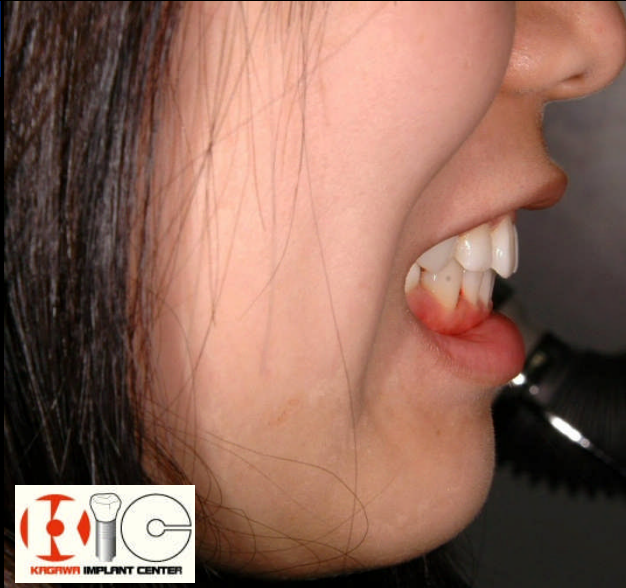術前



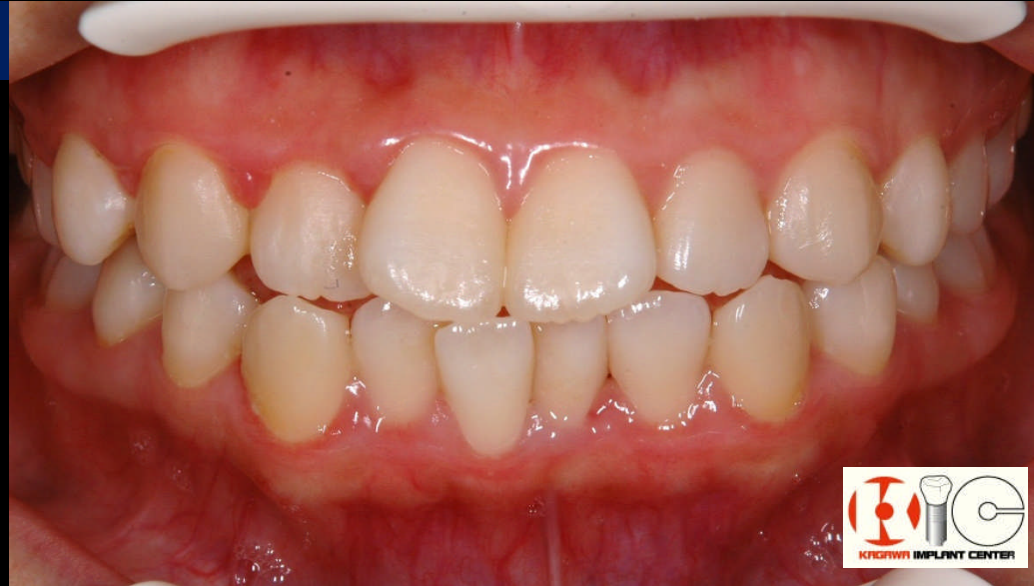before & after



術後

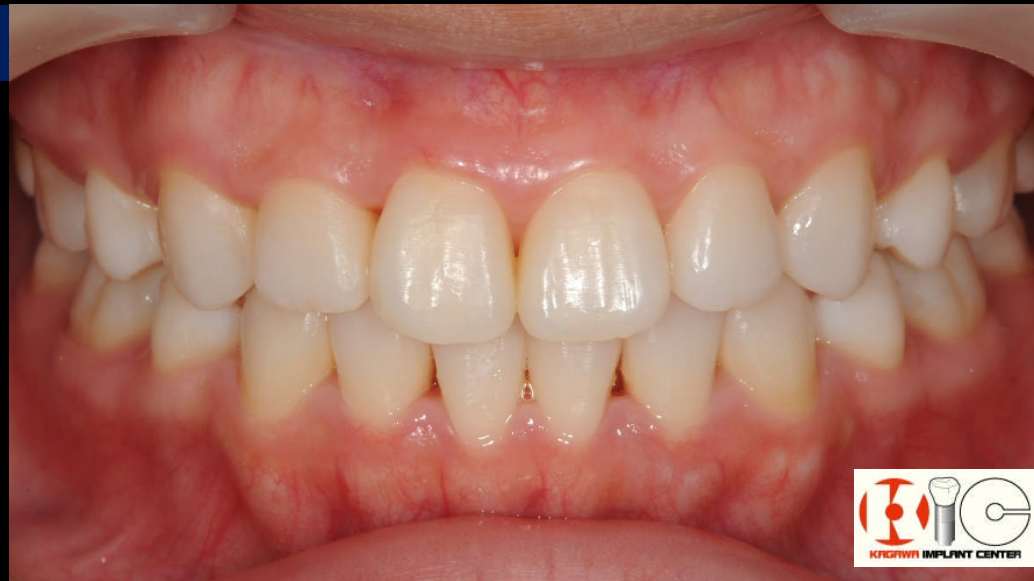

術前

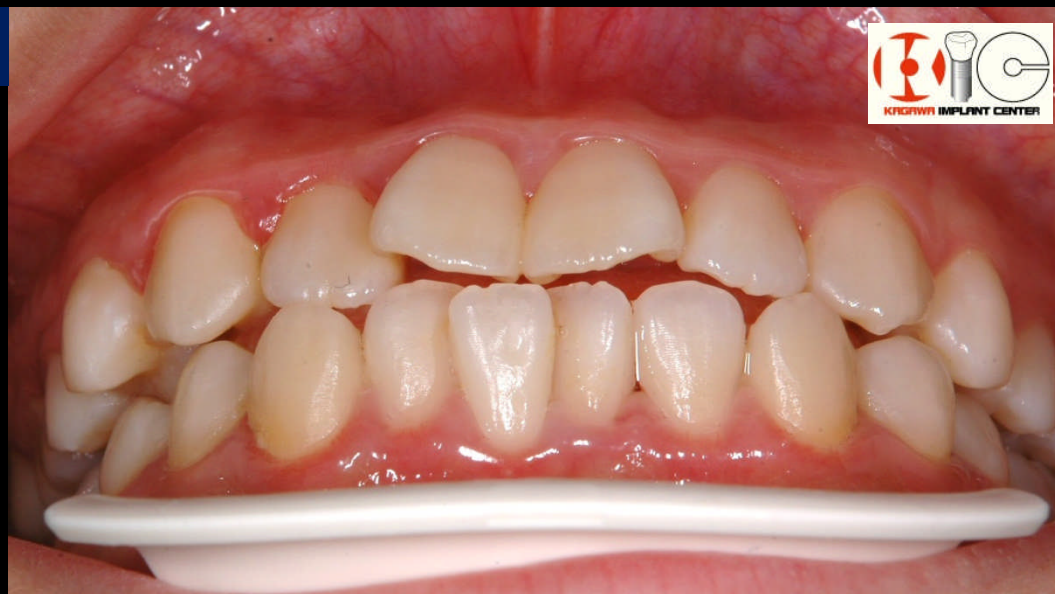

before & after

術後

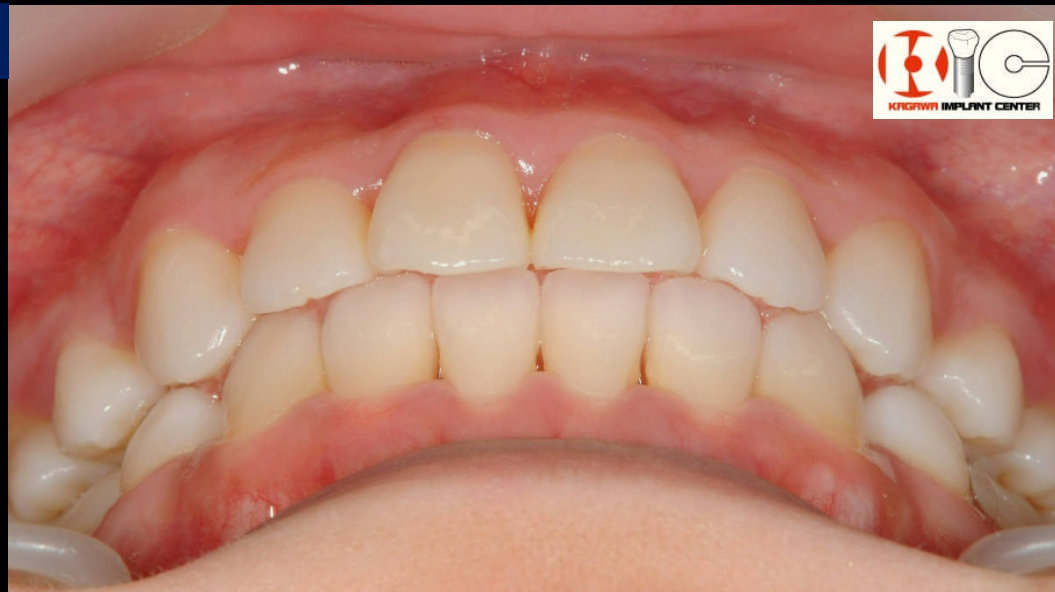

術前

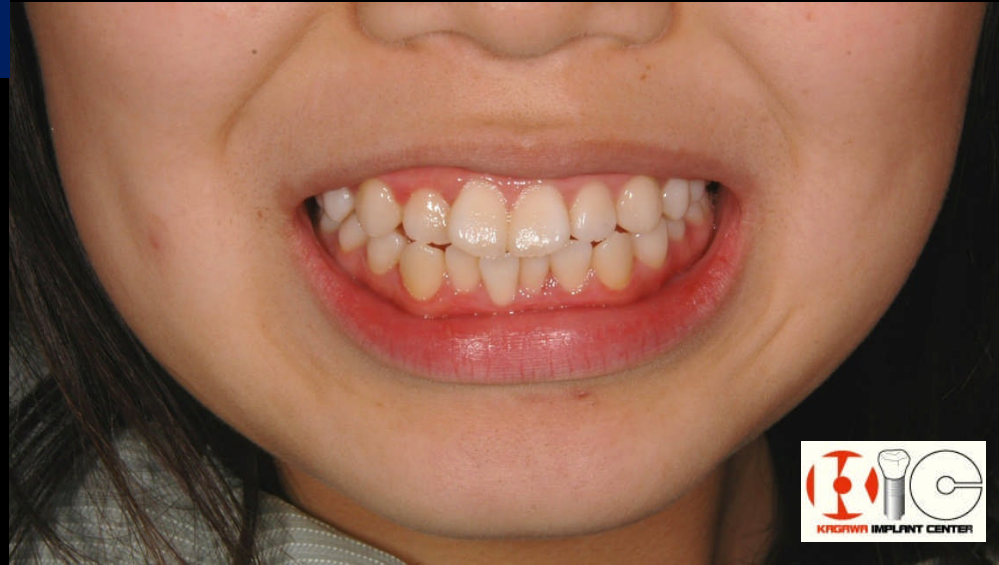

before & after

術後

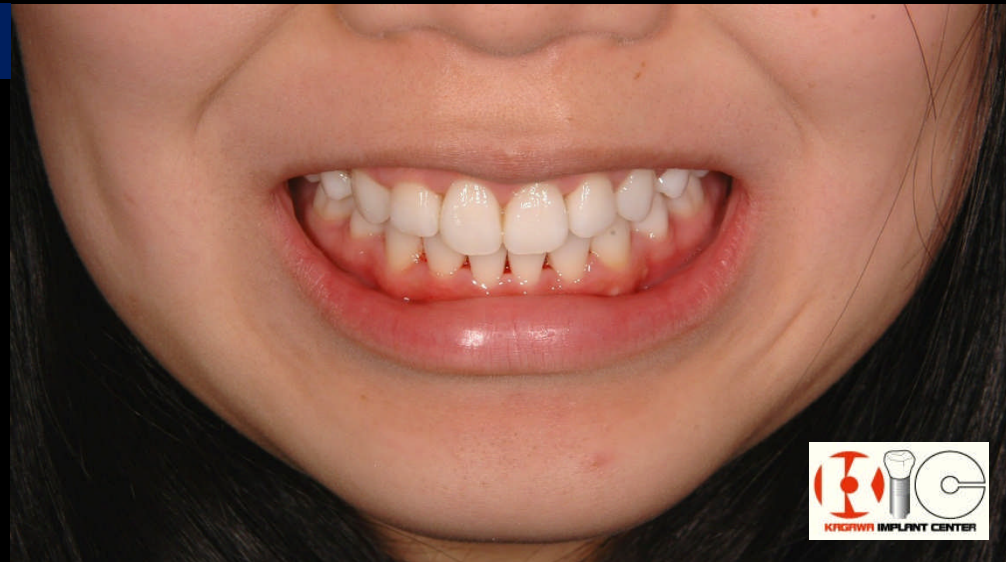

術前

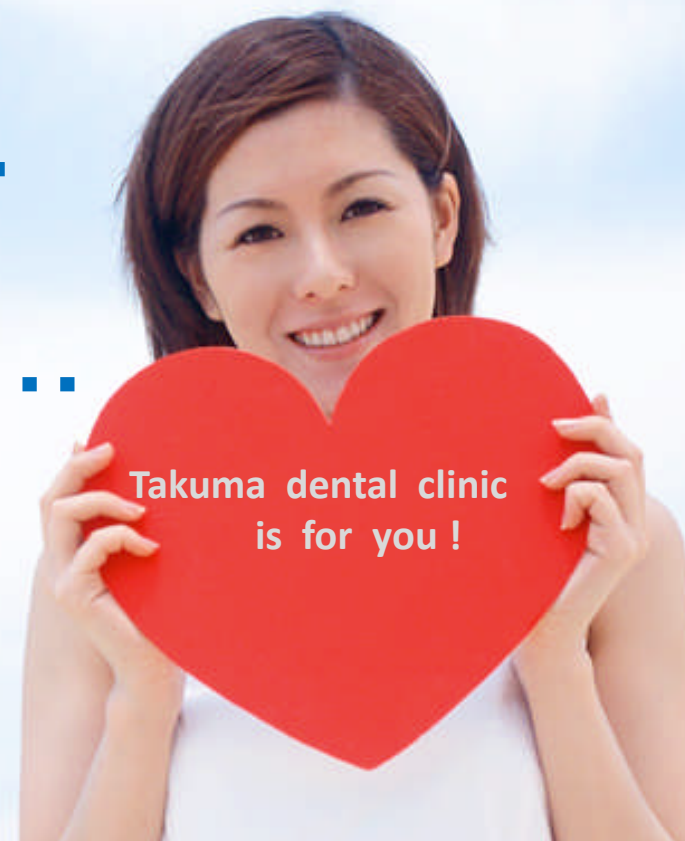

before & after

術後



歯をきれいにしたい・・・
歯を白くしたい・・・
歯並びをきれいにしたい・・・
きれいなスマイルに憧れる・・・
笑顔に自信を持ちたい・・・
口もとの清潔感を演出したい・・・
若返りたい・・・
などなど



たくま歯科医院

お気軽にご相談下さい

【TEL】0120-57-9070/0877-25-9070