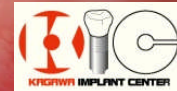
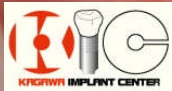
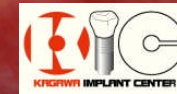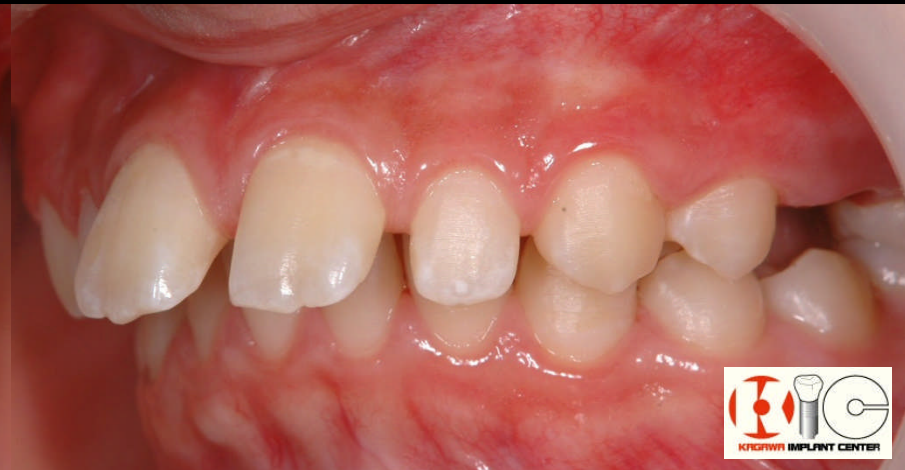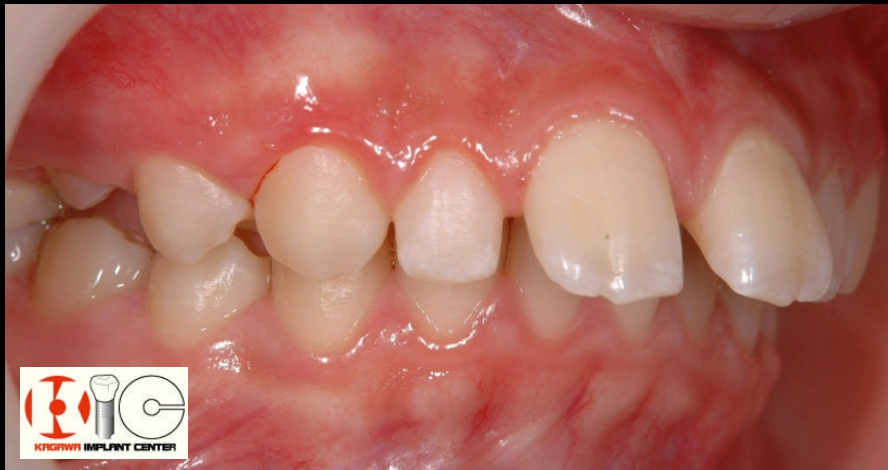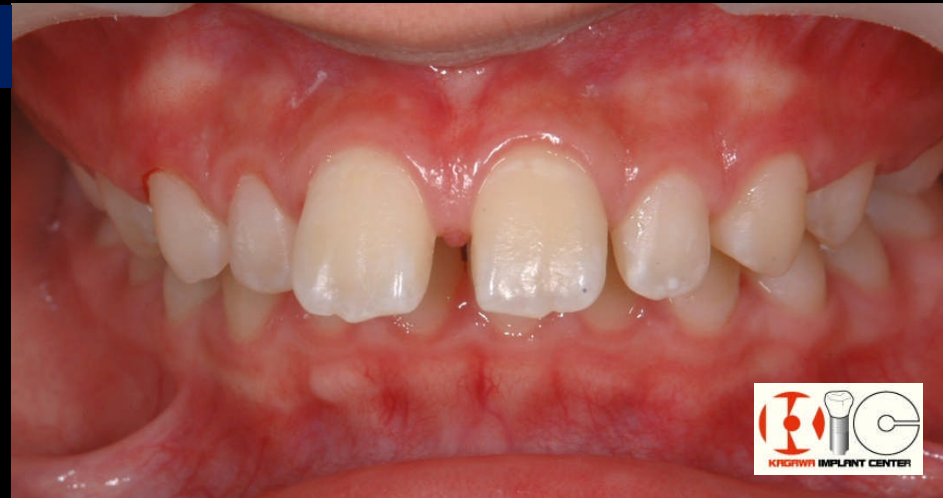ラビアル(唇側・表側)矯正治療 2)-⑩ 上顎前突 及び 空隙歯列の改善

12歳 女の子

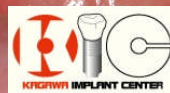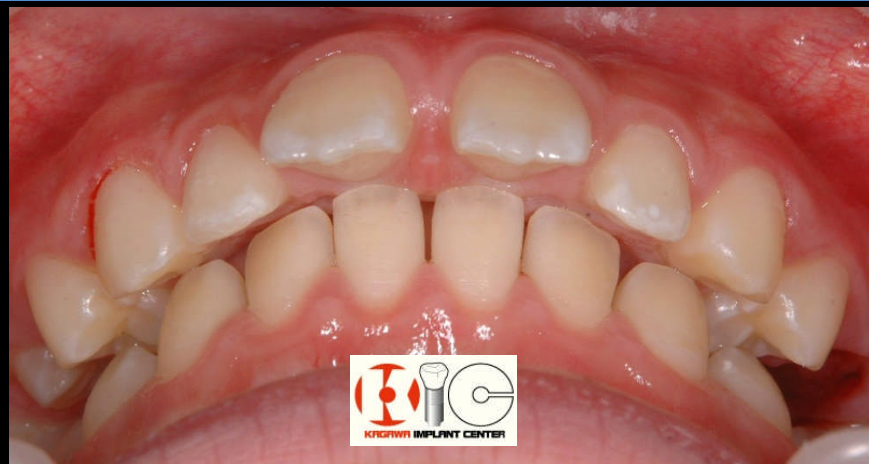主訴:歯が出ているので口が閉じにくい。前歯に隙間があるのも気になる。矯正治療希望。

術前

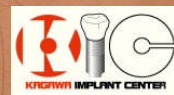
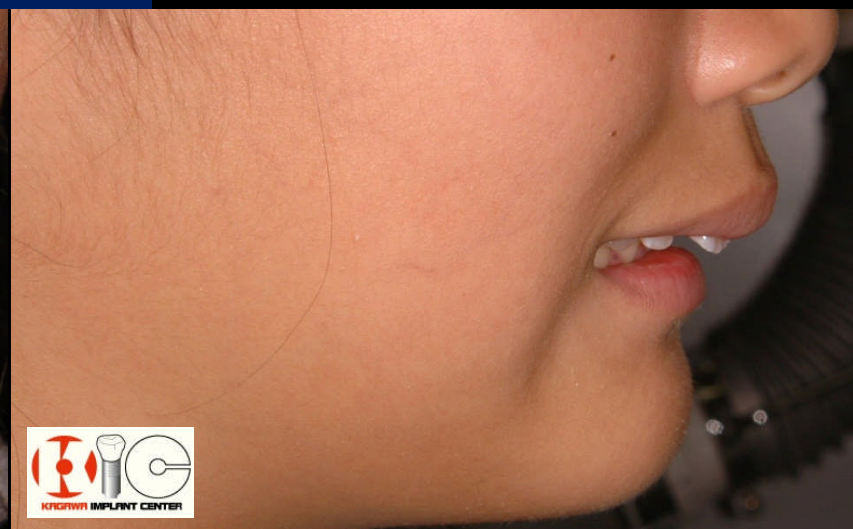
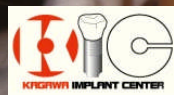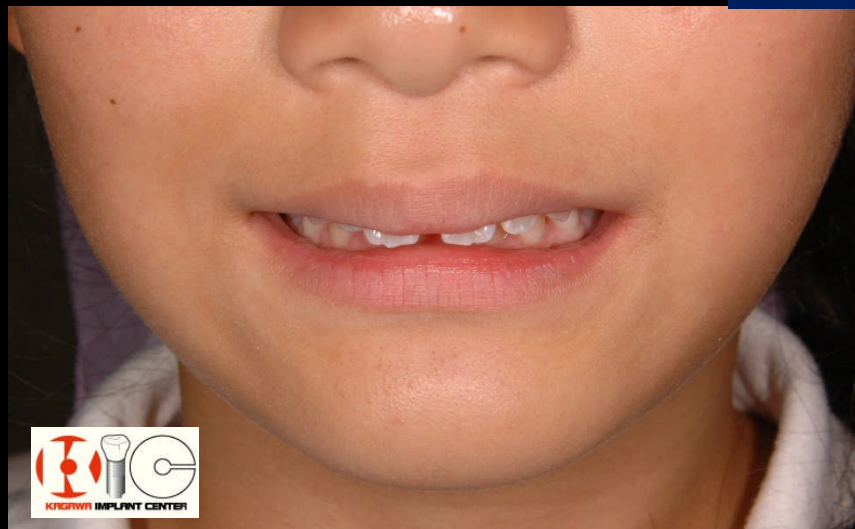12歳 女の子

主訴:歯が出ているので口が閉じにくい。前歯に隙間があるのも気になる。矯正治療希望。



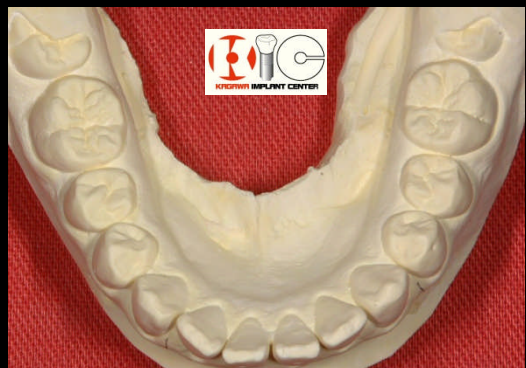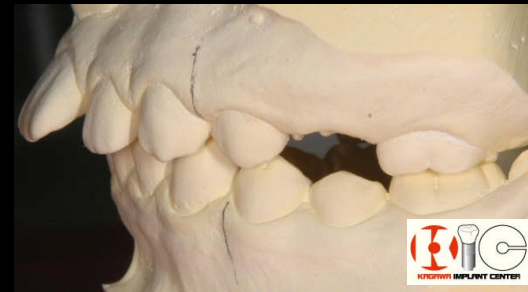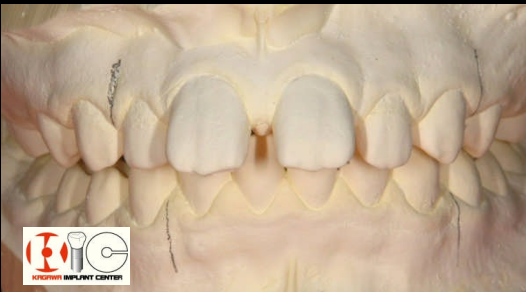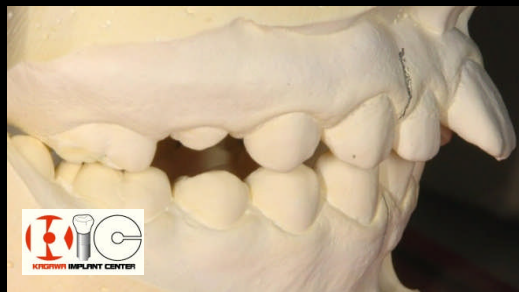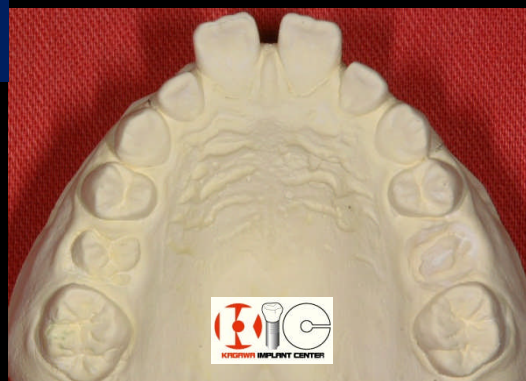術前



12歳 女の子

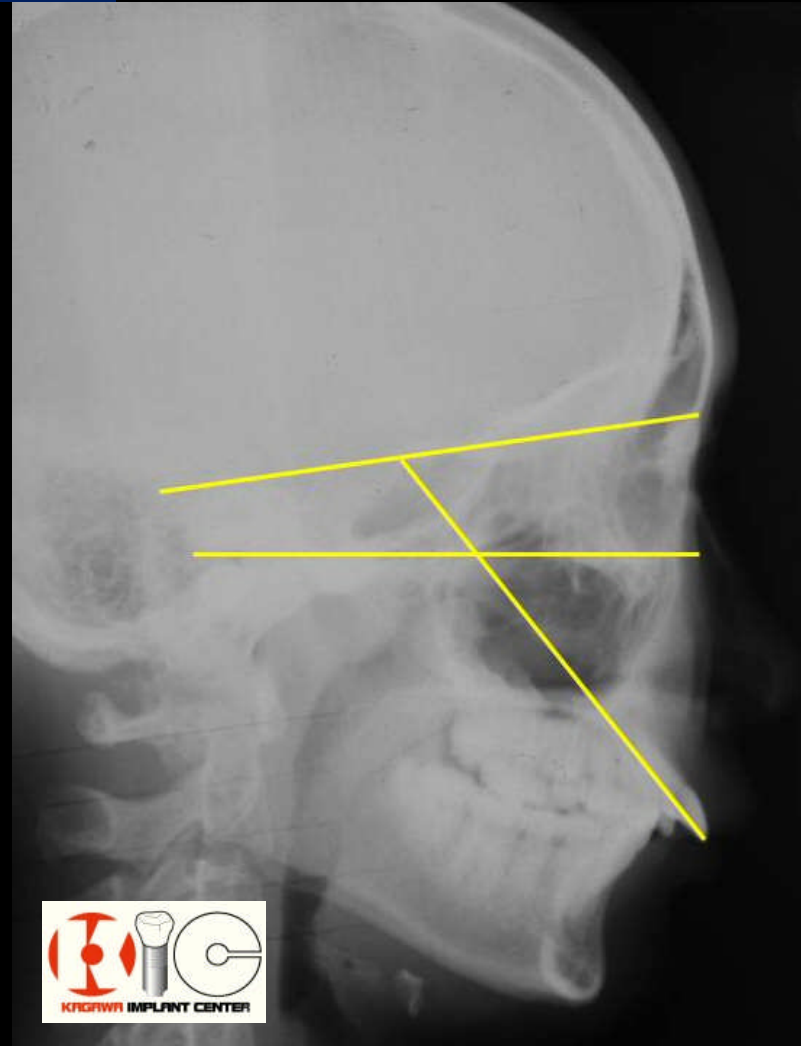
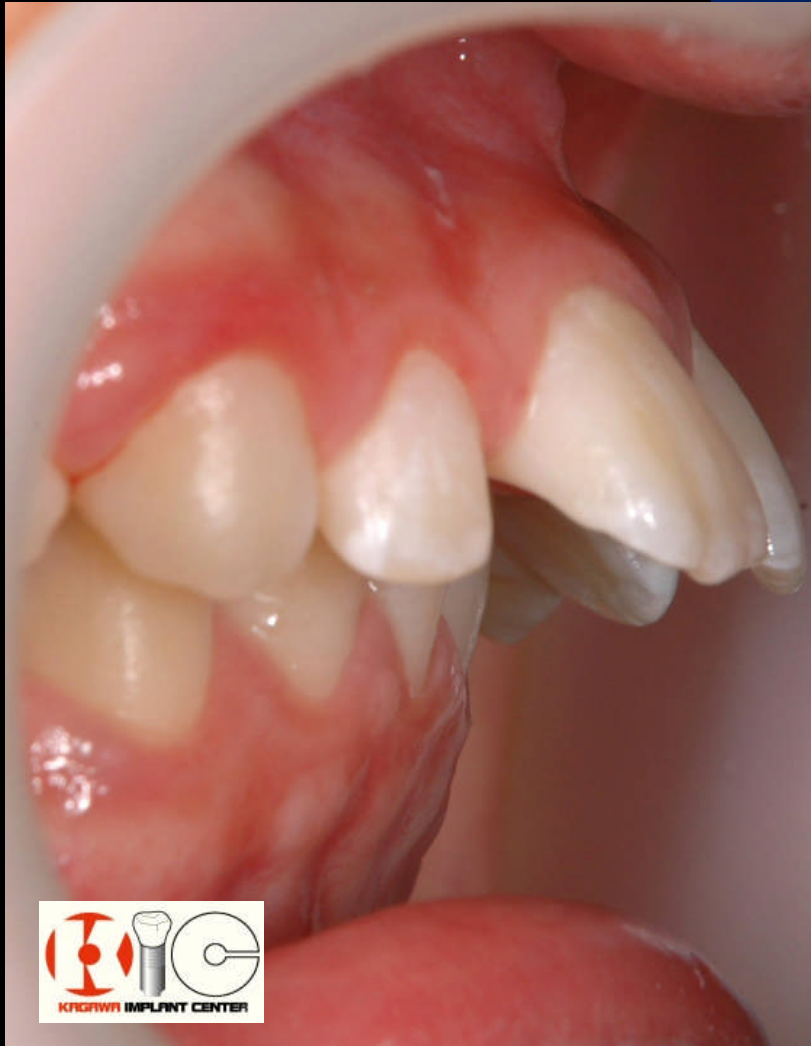主訴:歯が出ているので口が閉じにくい。前歯に隙間があるのも気になる。矯正治療希望。

術前



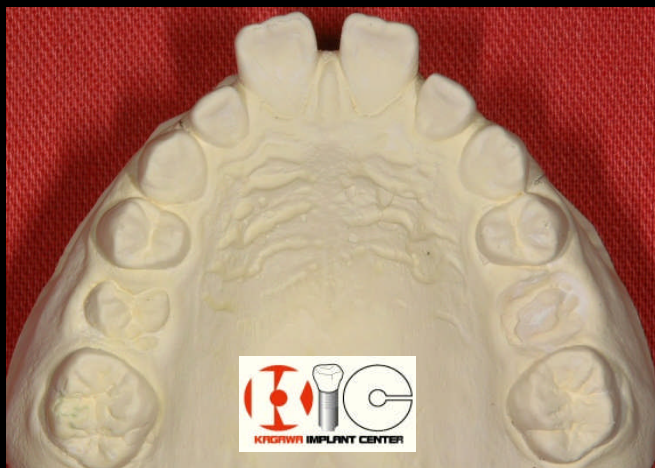前歯の突出度は非常に大きく、レントゲン写真からも上の前歯の傾斜度が強いことが見てとれます。

術前

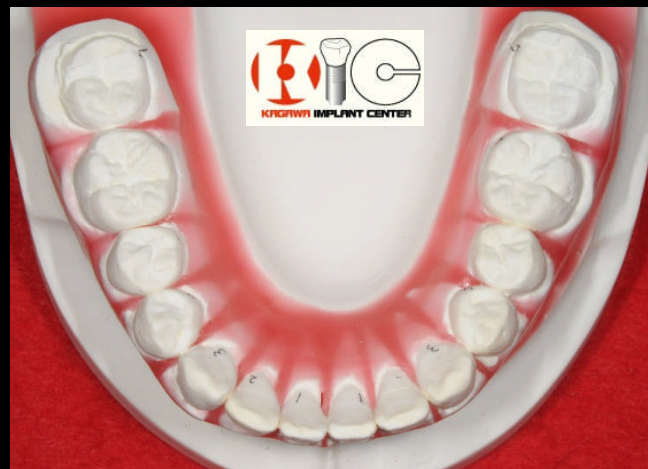
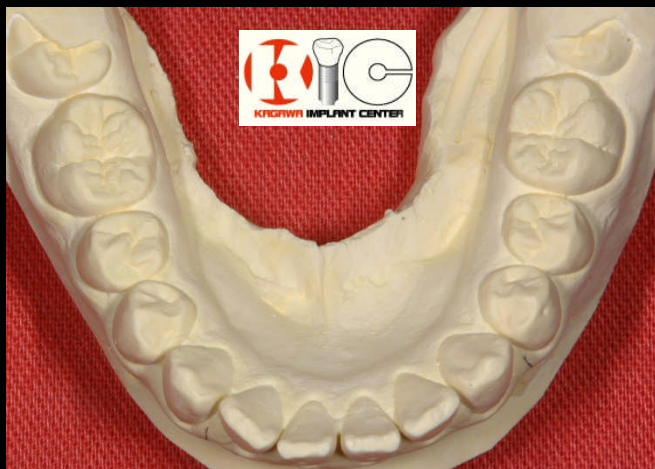
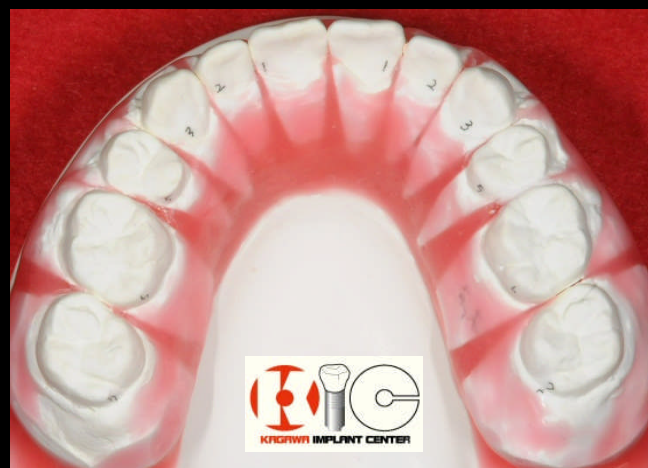上の前歯の突出度を改善するためには、2本の永久歯便宜抜歯が必要でした。治療に先立ち、永久歯を抜歯した状態でのかみ合わせの確認のために、歯型からセットアップ配列シュミレーションモデルを作製しました。

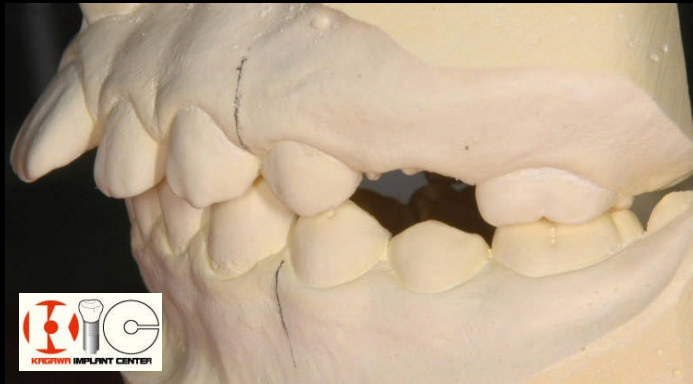
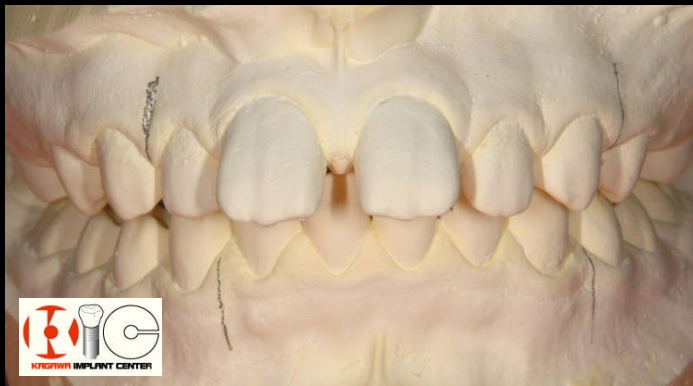
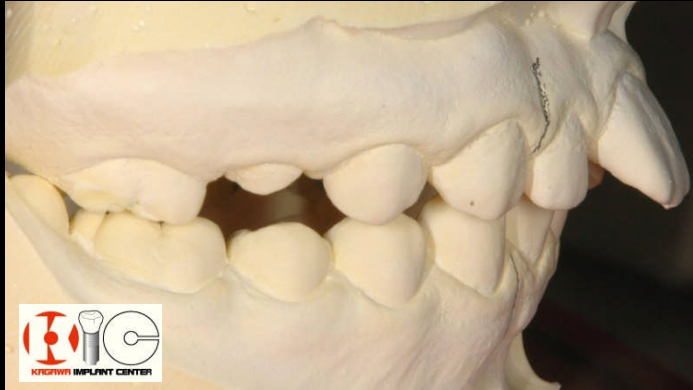
術前模型



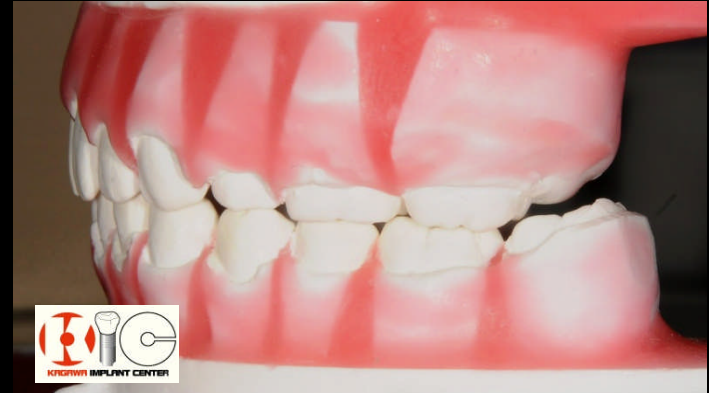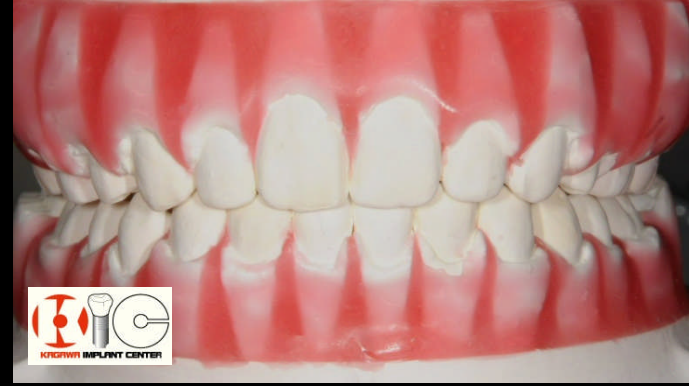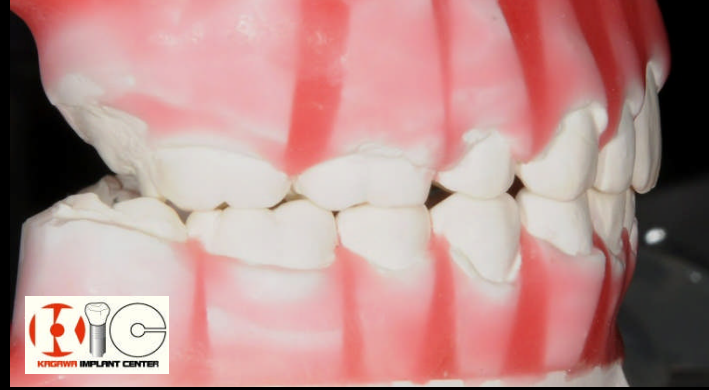シュミレーション模型



術前模型

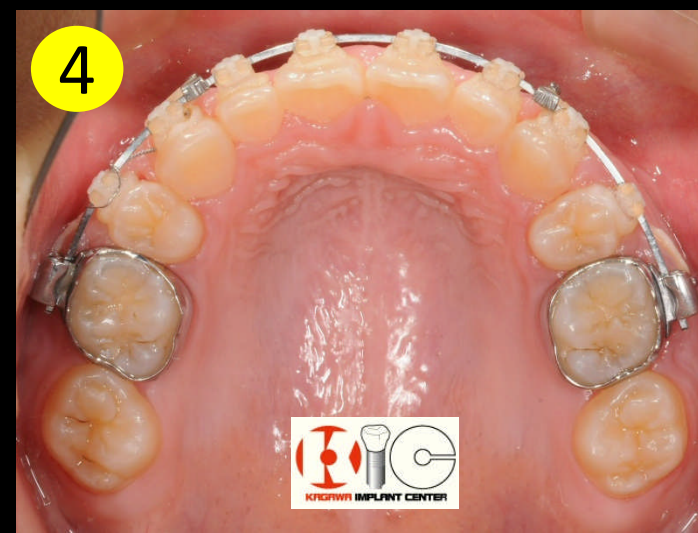
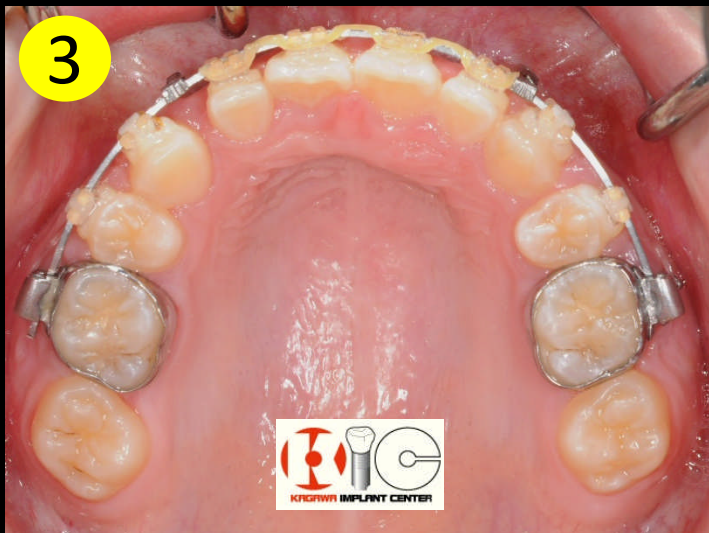
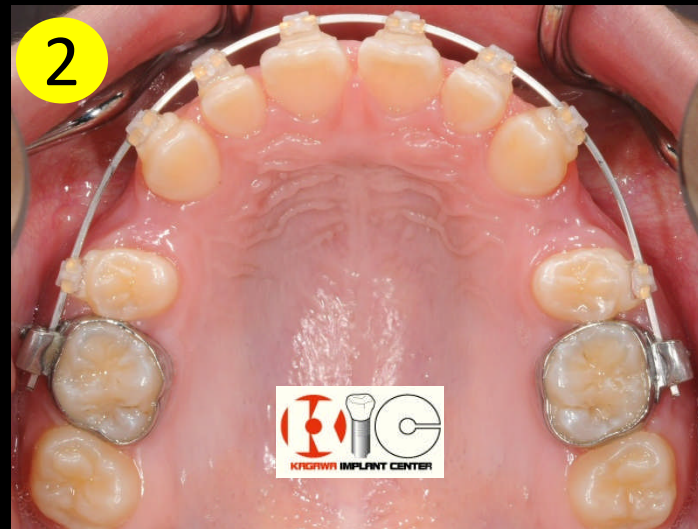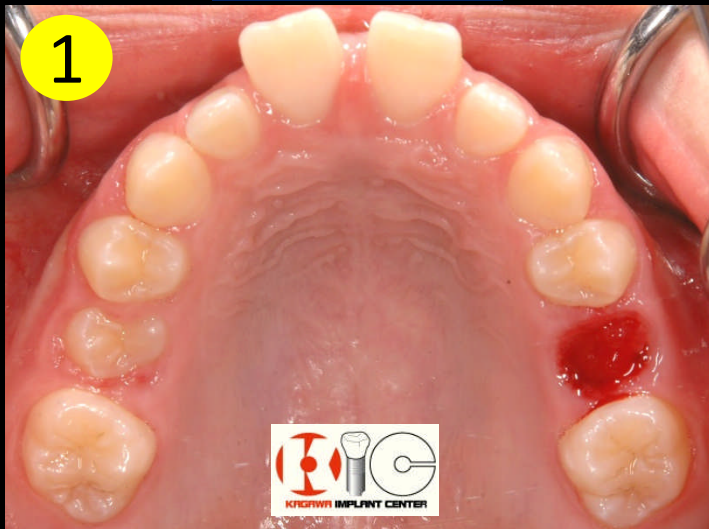シュミレーション模型



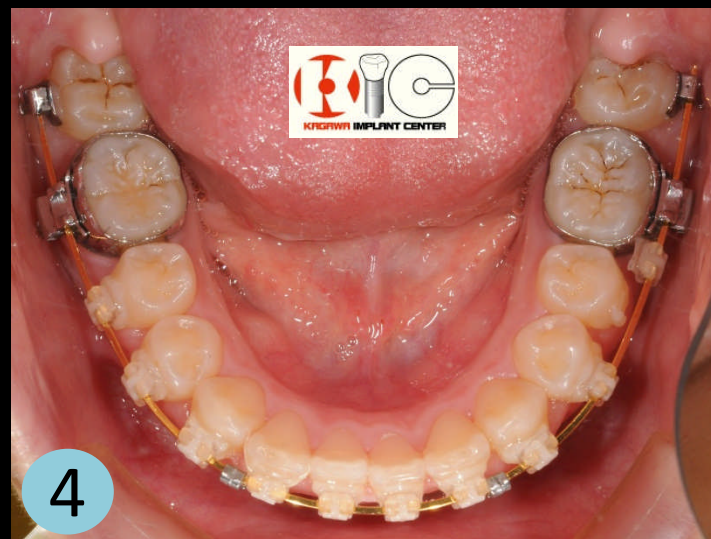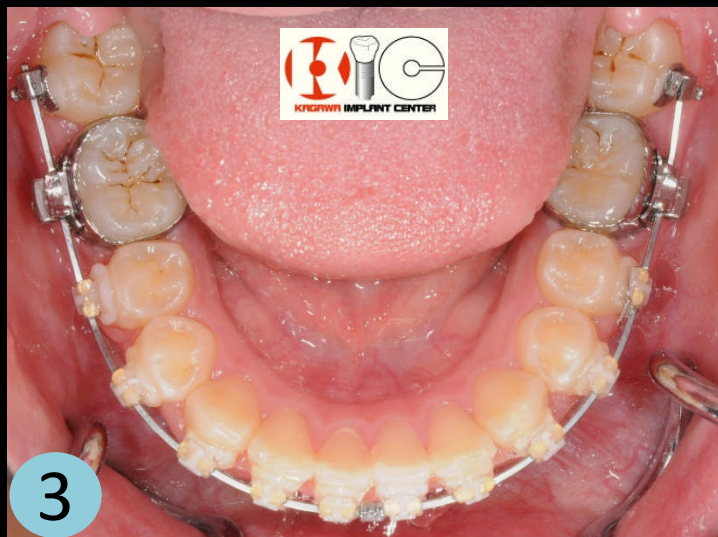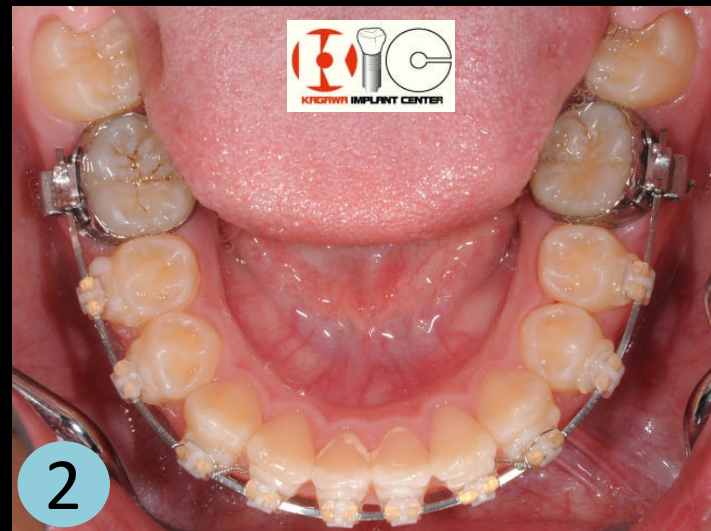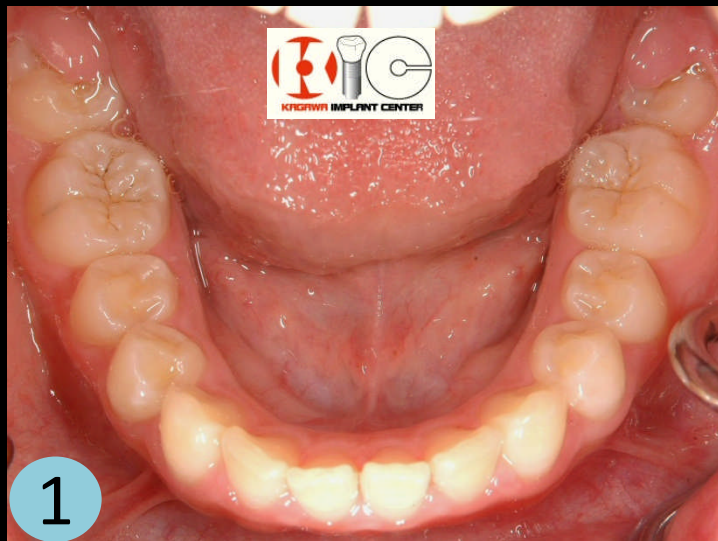抜歯矯正(抜歯を伴う矯正)で、表側からのマルチブラケット(ブレース)治療を行いました。上顎(うわアゴ)の咬合面から見た変化を示します。

術前

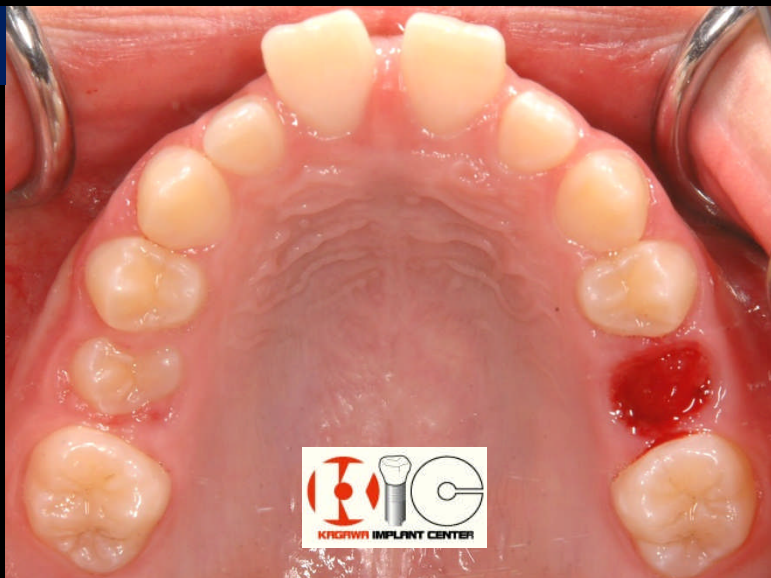

下顎(したアゴ)の咬合面から見た変化を示します。

術前

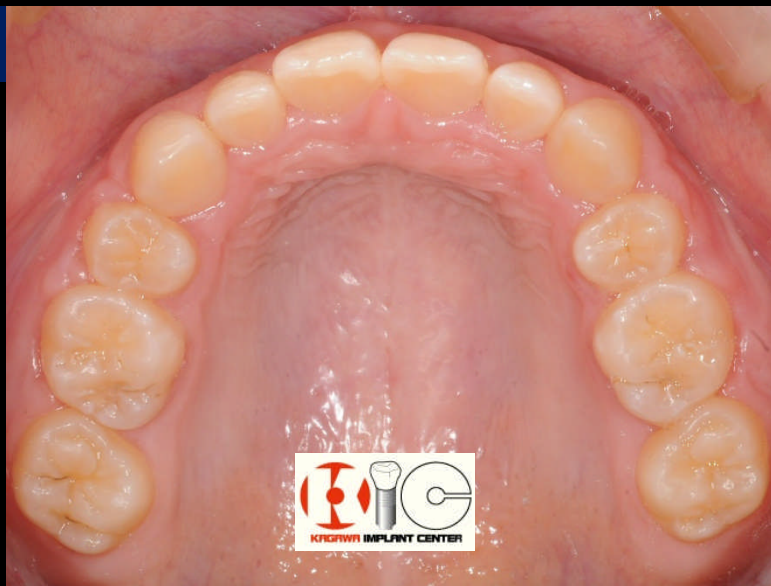

術前

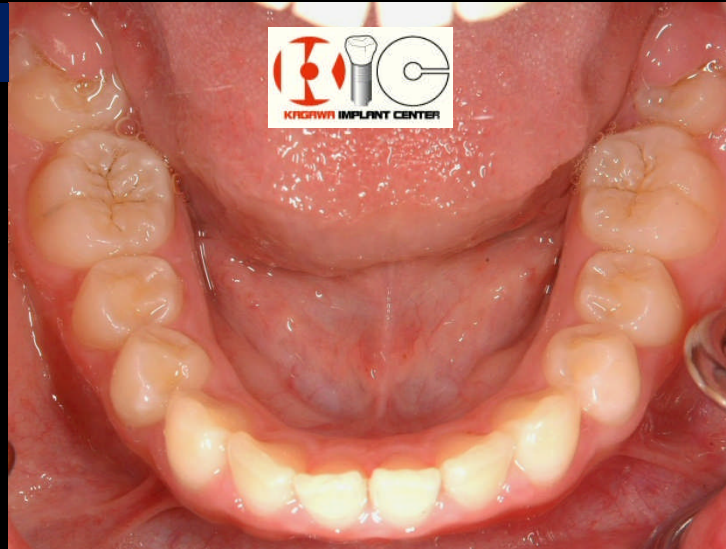

before & after

術後

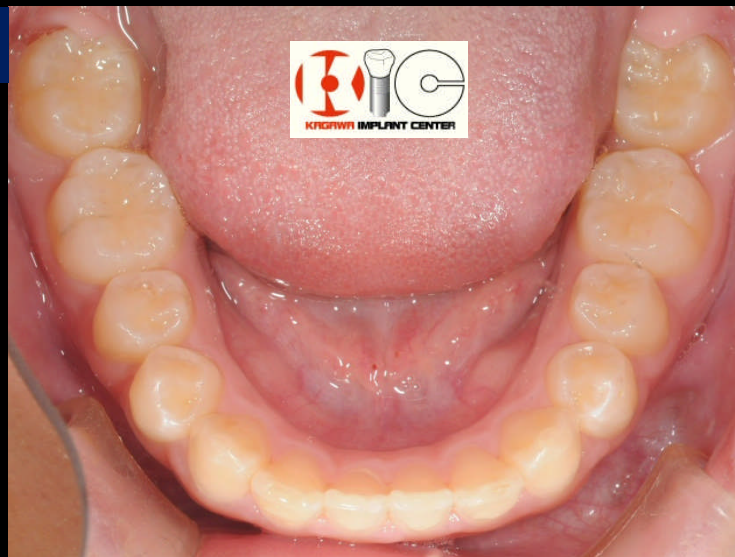

術前

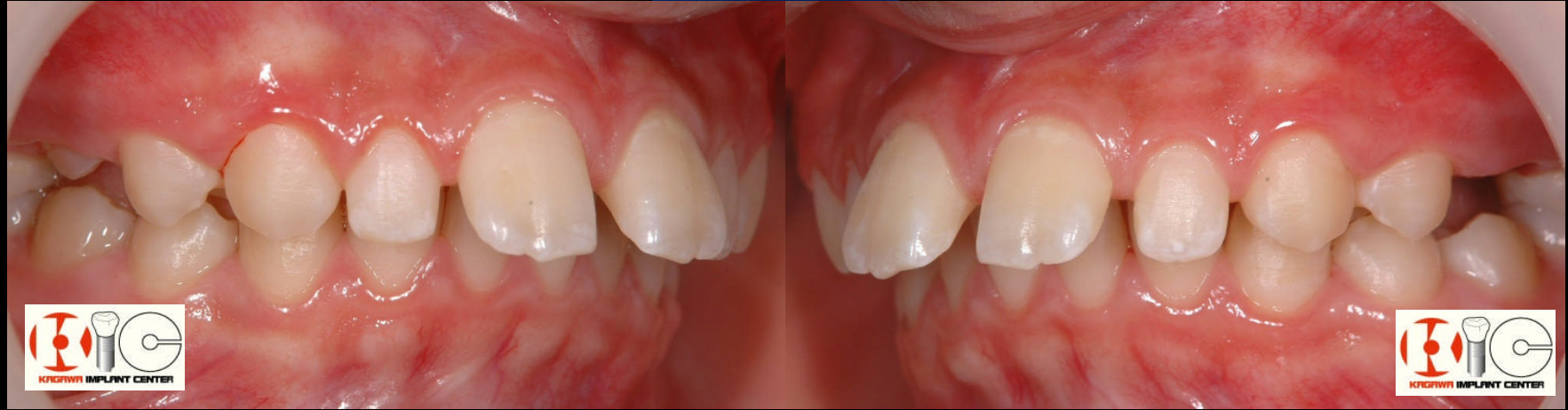

before & after

術後

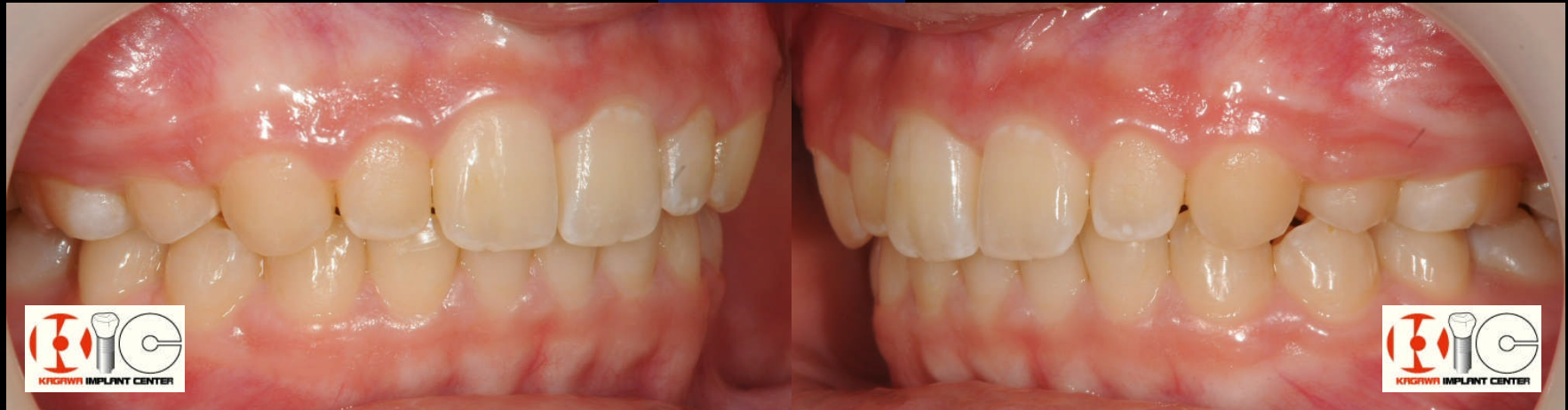

術前

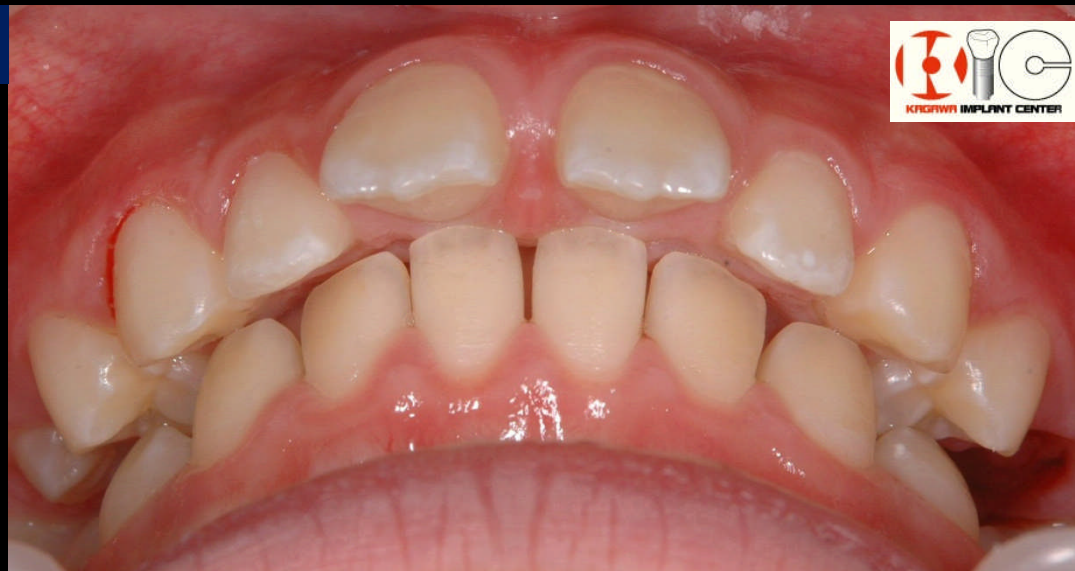

before & after

術後

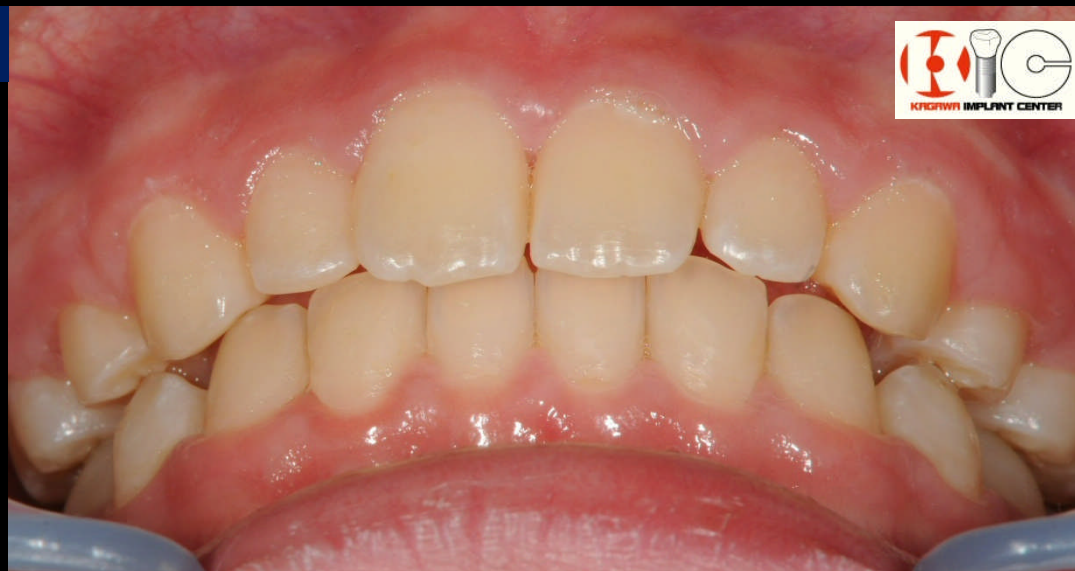

術前

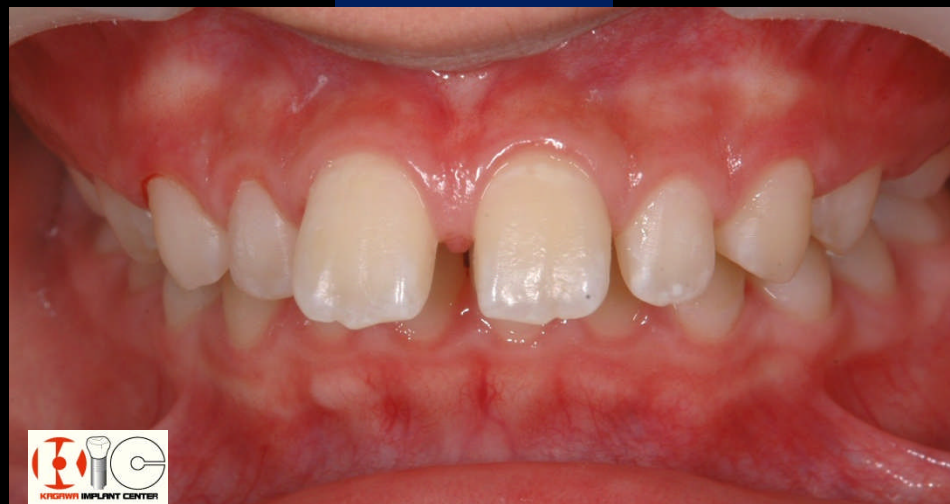

before & after

術後

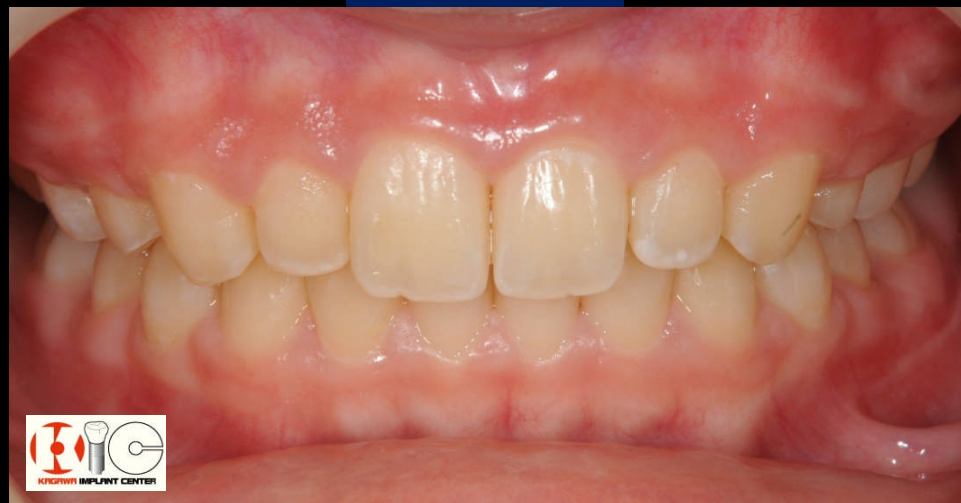

術前



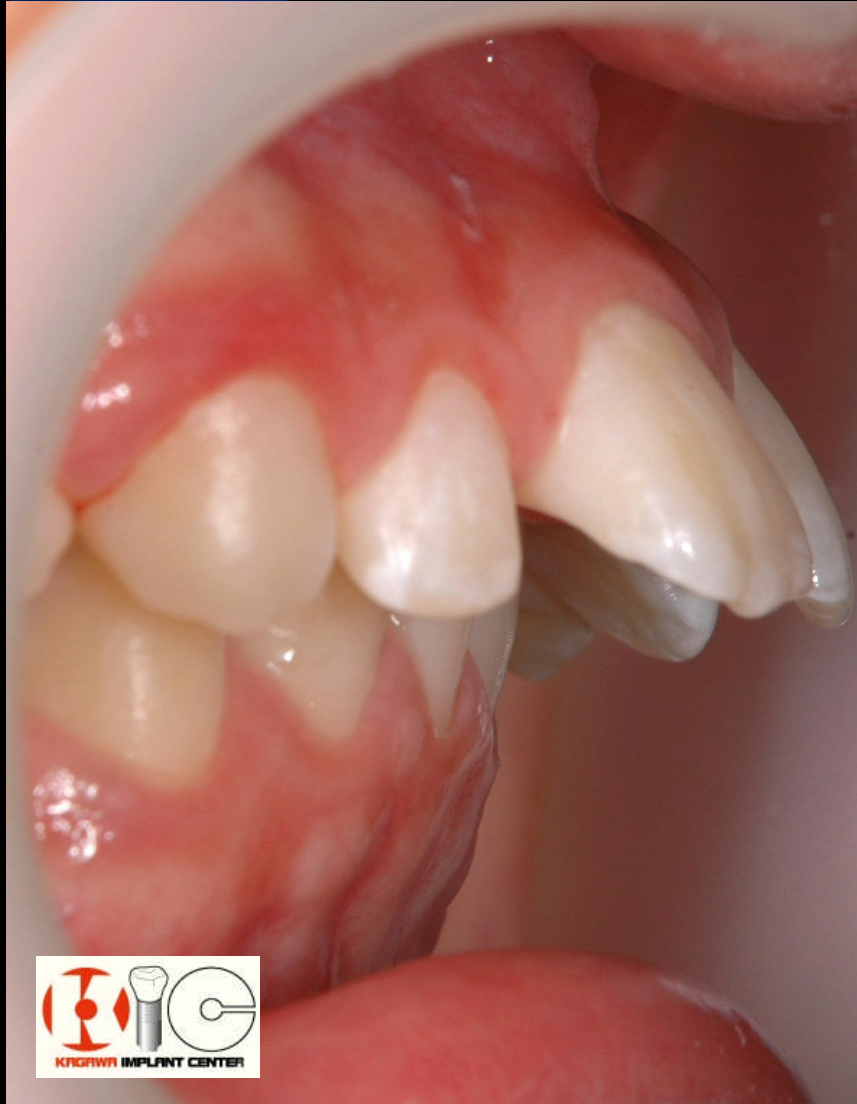before & after

術後

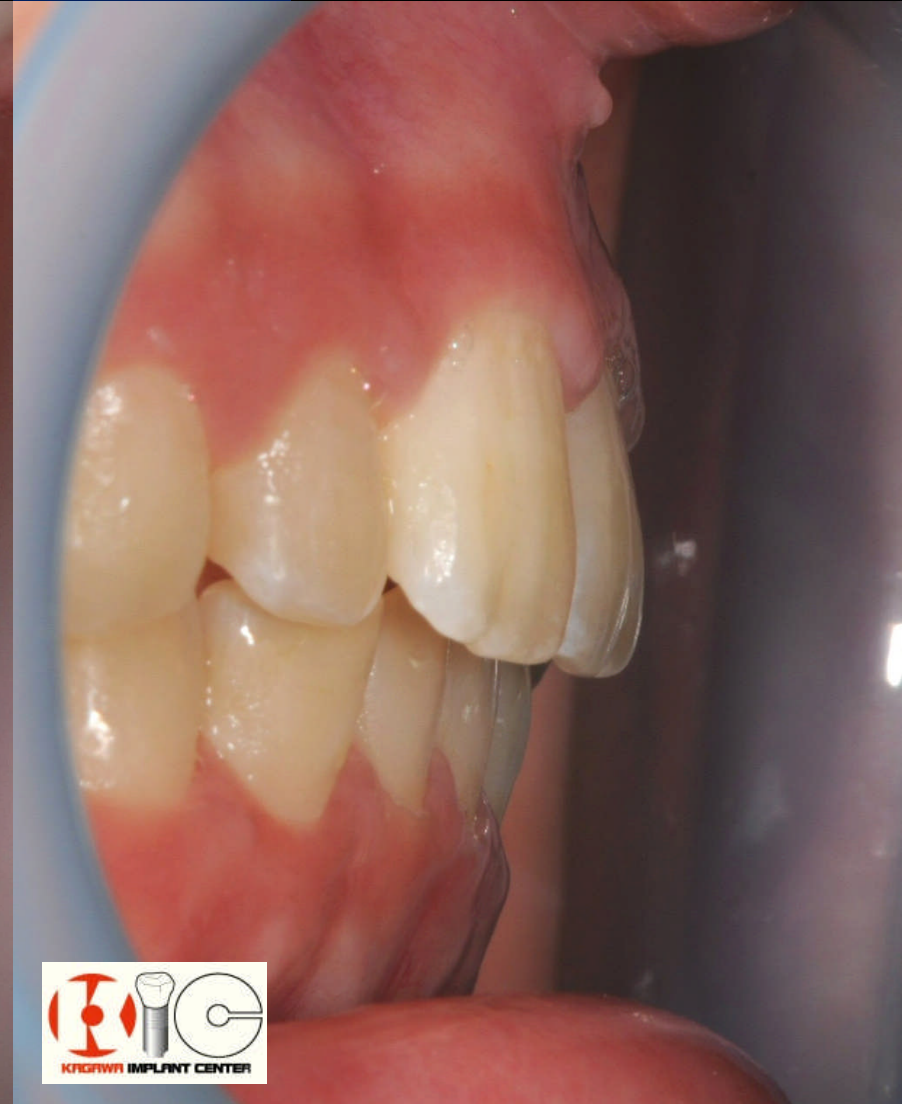

before & after

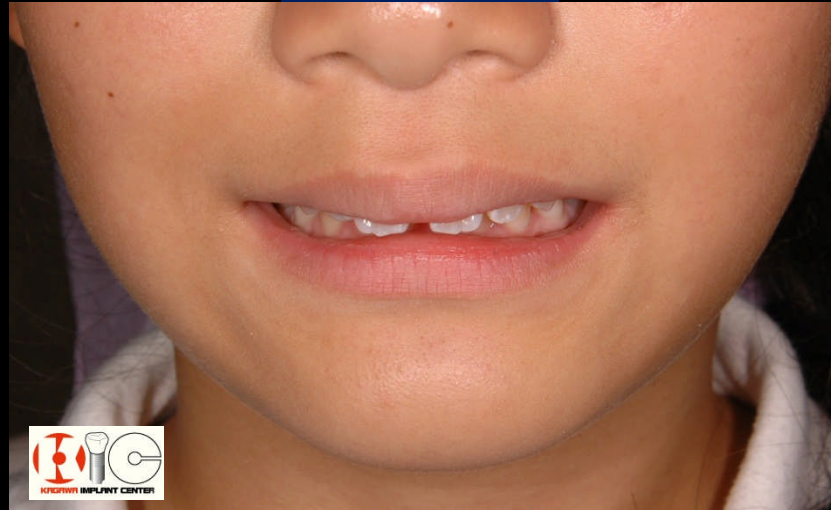術前



術後

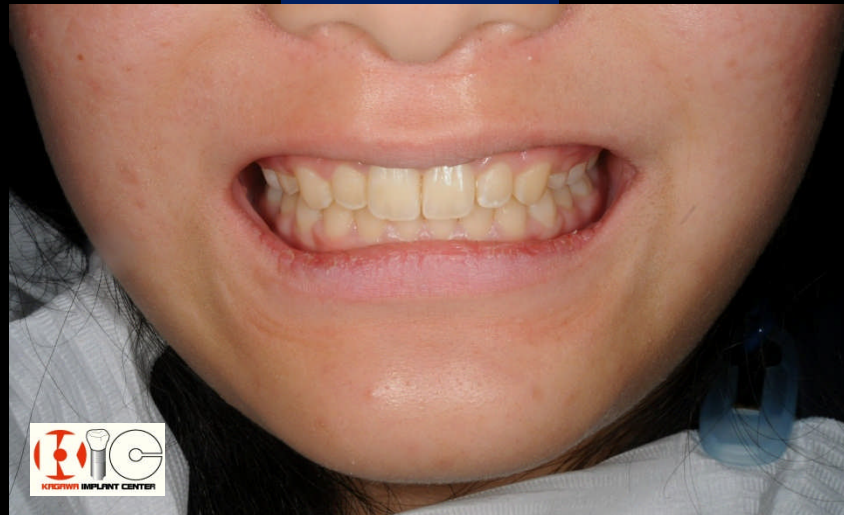

術前

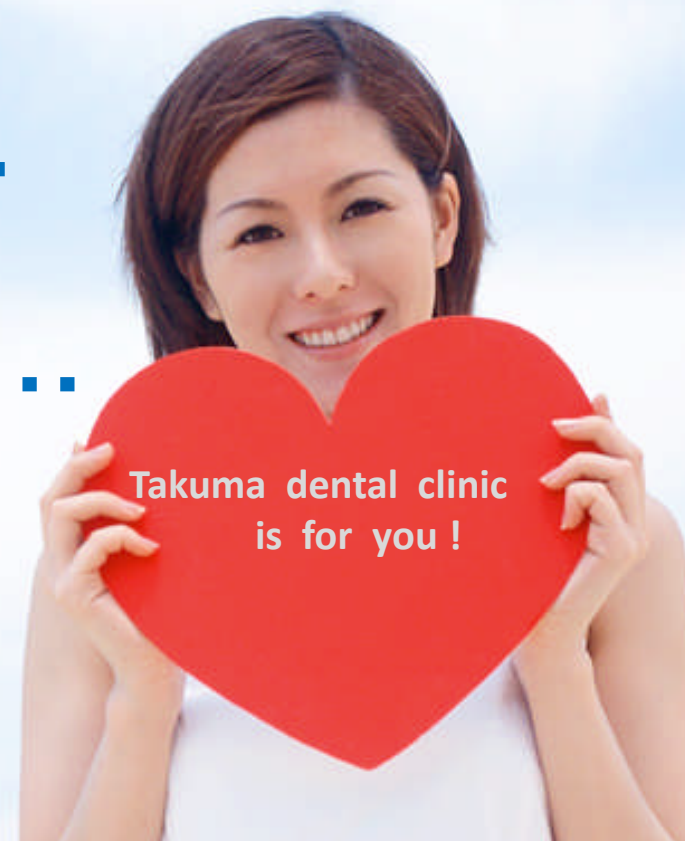

before & after

術後



歯をきれいにしたい・・・
歯を白くしたい・・・
歯並びをきれいにしたい・・・
きれいなスマイルに憧れる・・・
笑顔に自信を持ちたい・・・
口もとの清潔感を演出したい・・・
若返りたい・・・
などなど



たくま歯科医院

お気軽にご相談下さい

【TEL】0120-57-9070/0877-25-9070