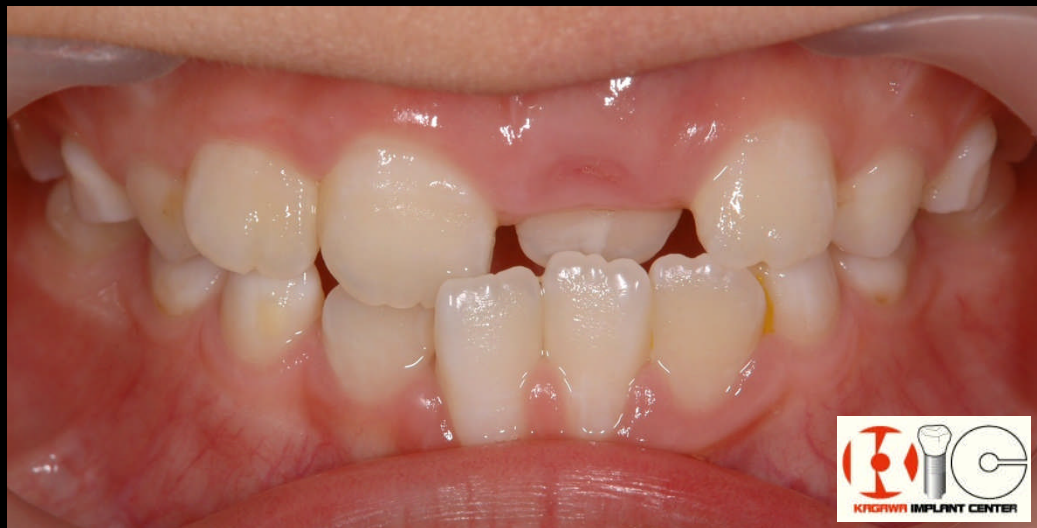

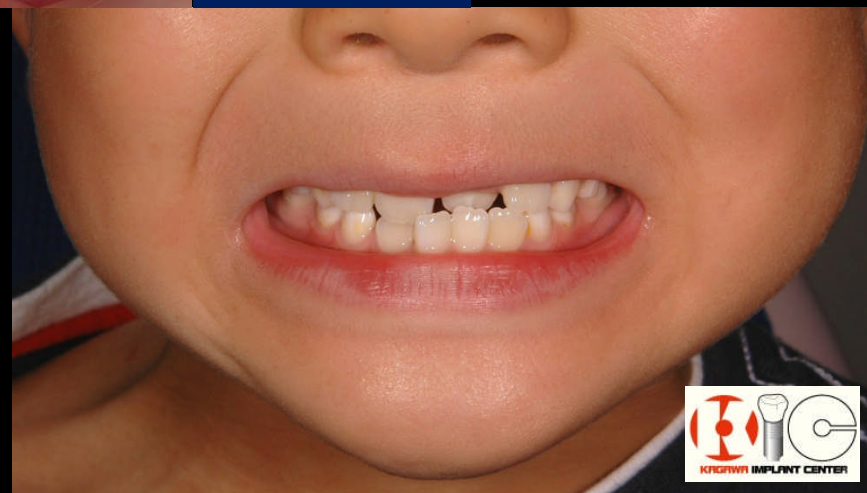# 小児早期(I期)矯正治療 1)-⑦ 反対咬合の改善

7歳 男の子

主訴:前歯の生えてきた位置がおかしい。診察希望。

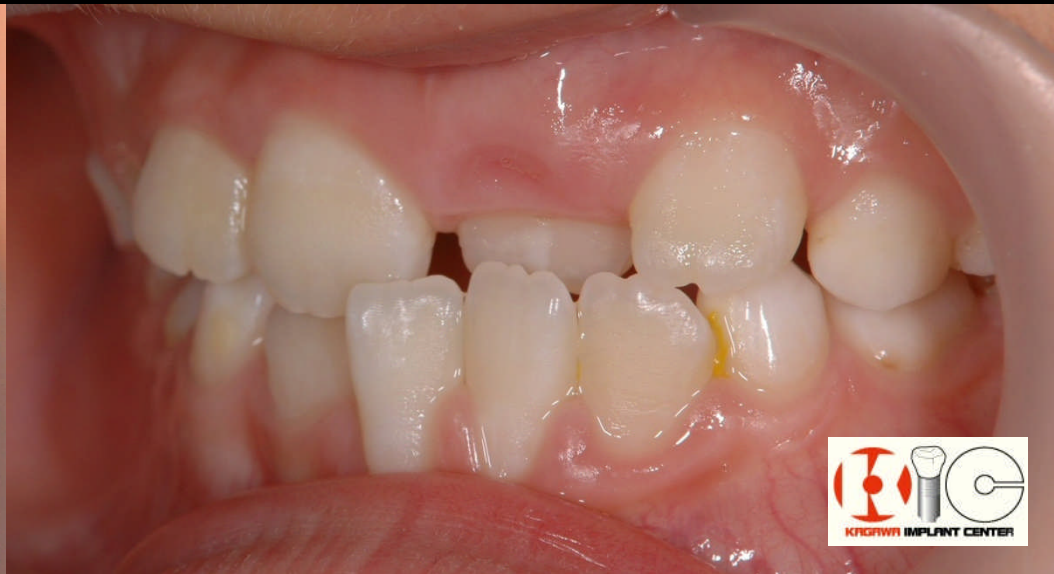
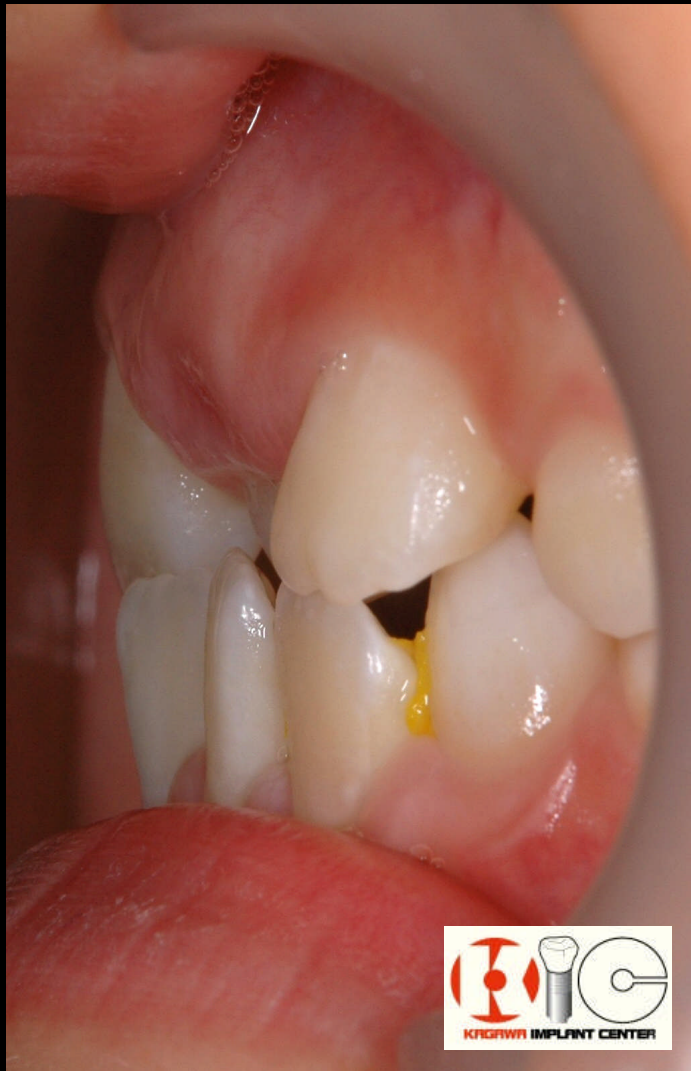
術前



7歳 男の子

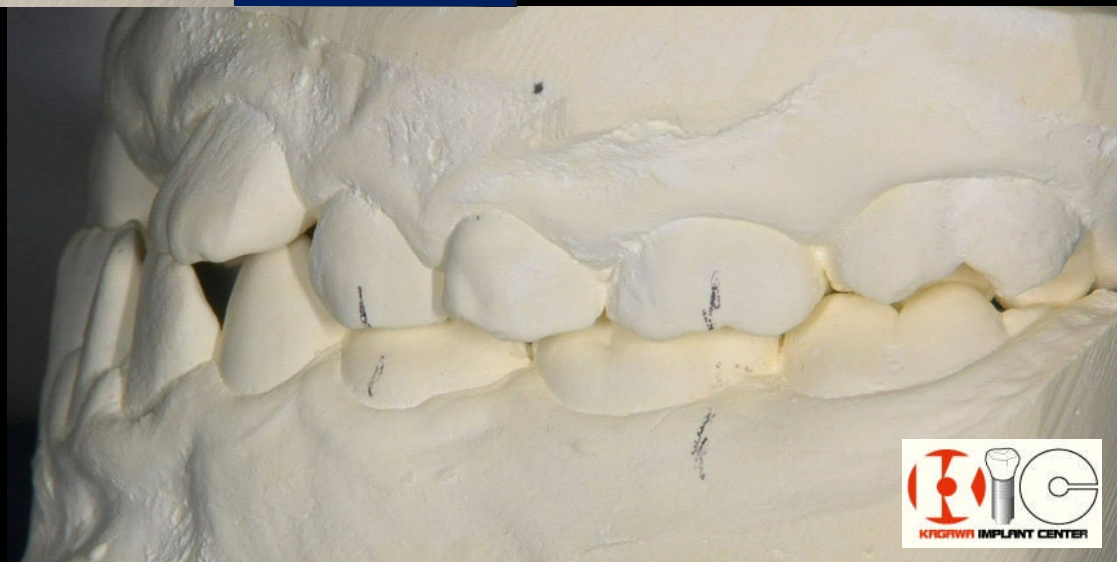
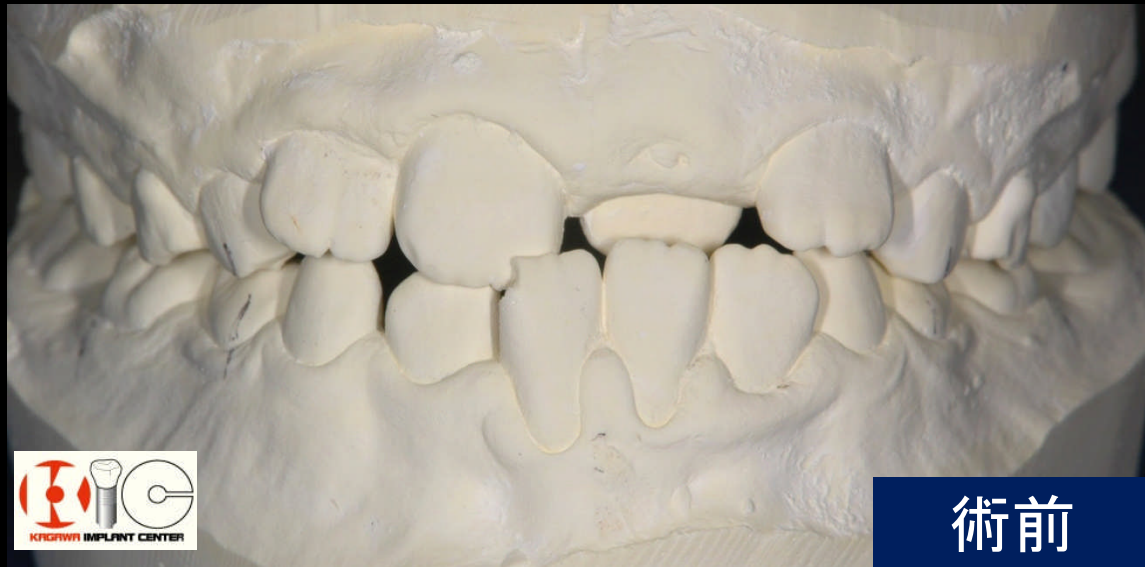主訴:前歯の生えてきた位置がおかしい。診察希望。



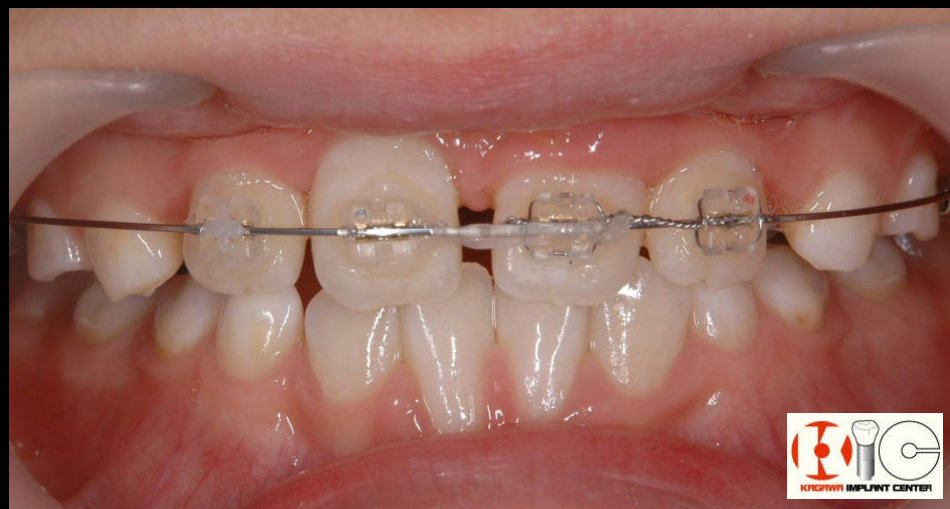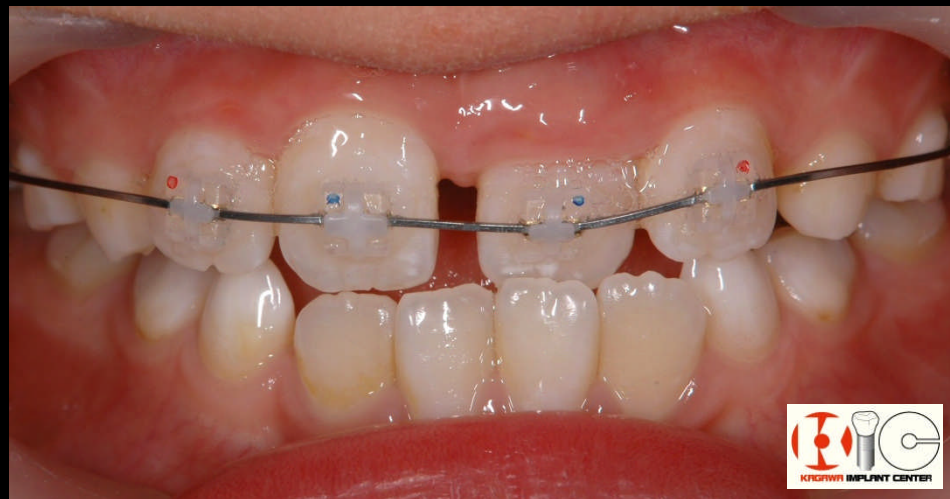術前

7歳 男の子

主訴:前歯の生えてきた位置がおかしい。診察希望。

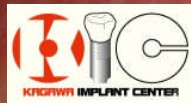
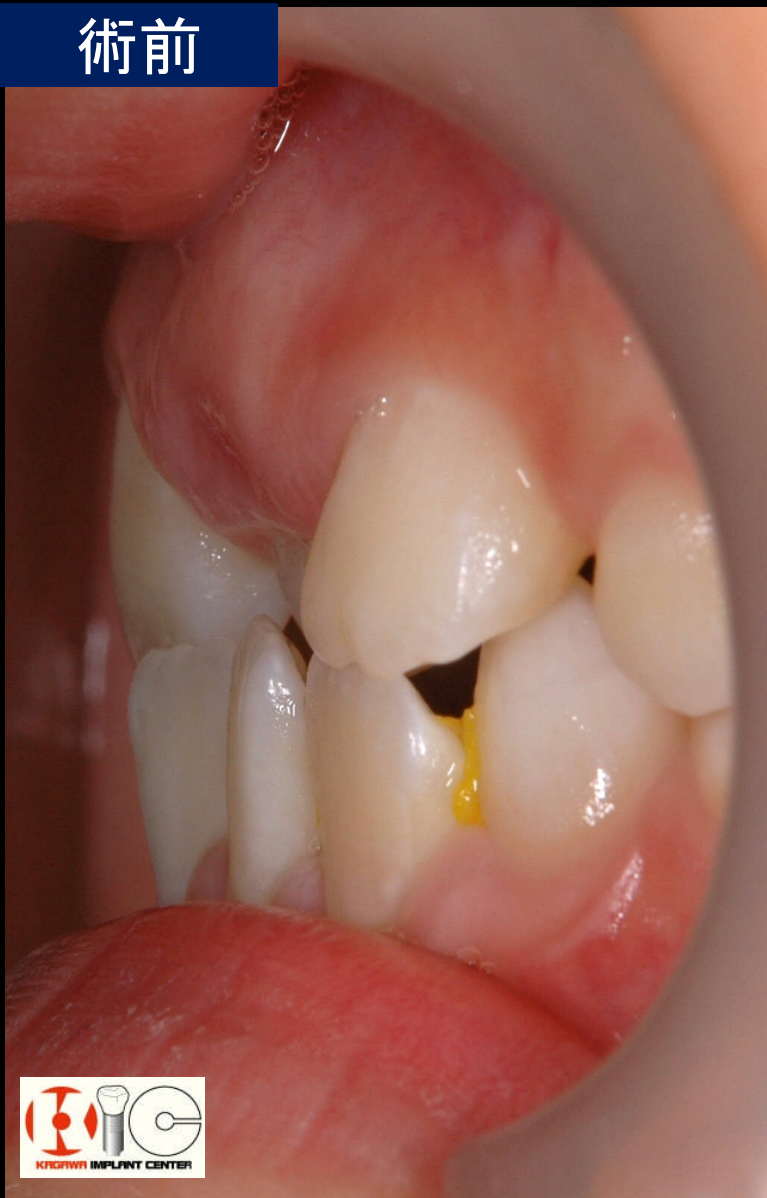
治療はセクショナルマルチブラケットによるワイヤー矯正で行なった。

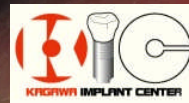
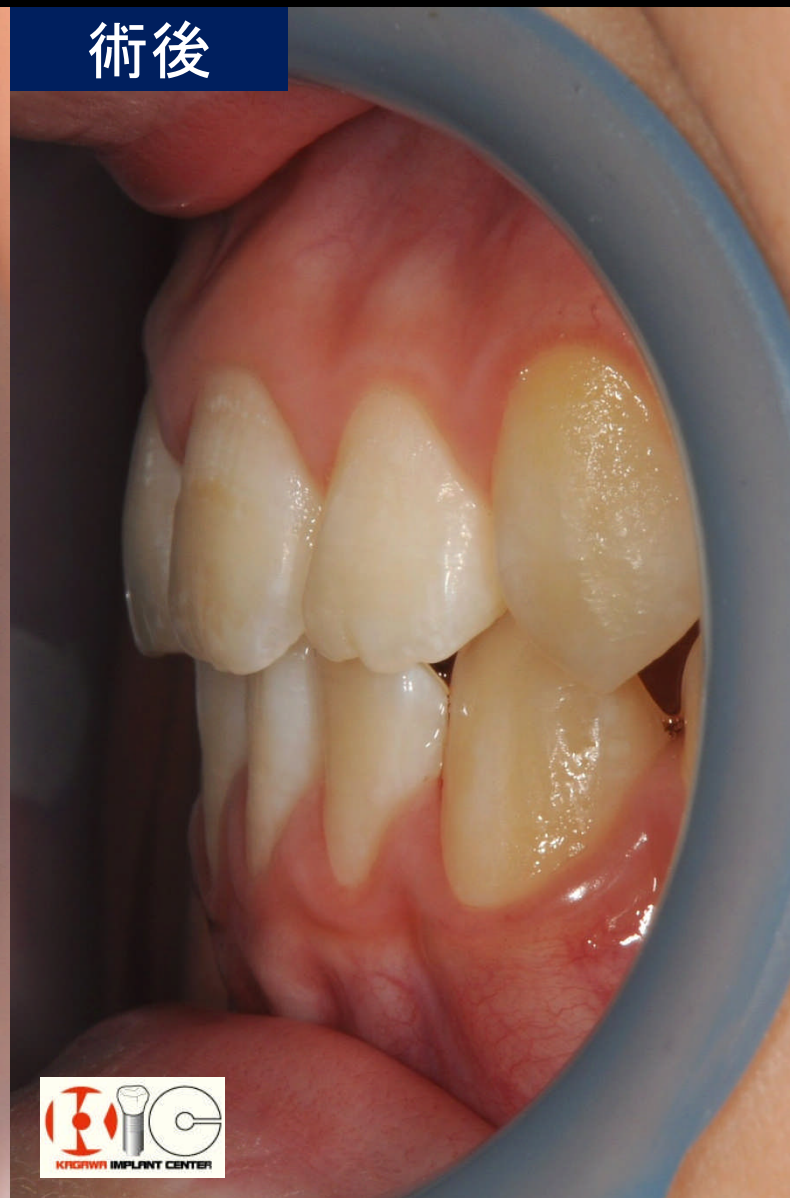
# before & after

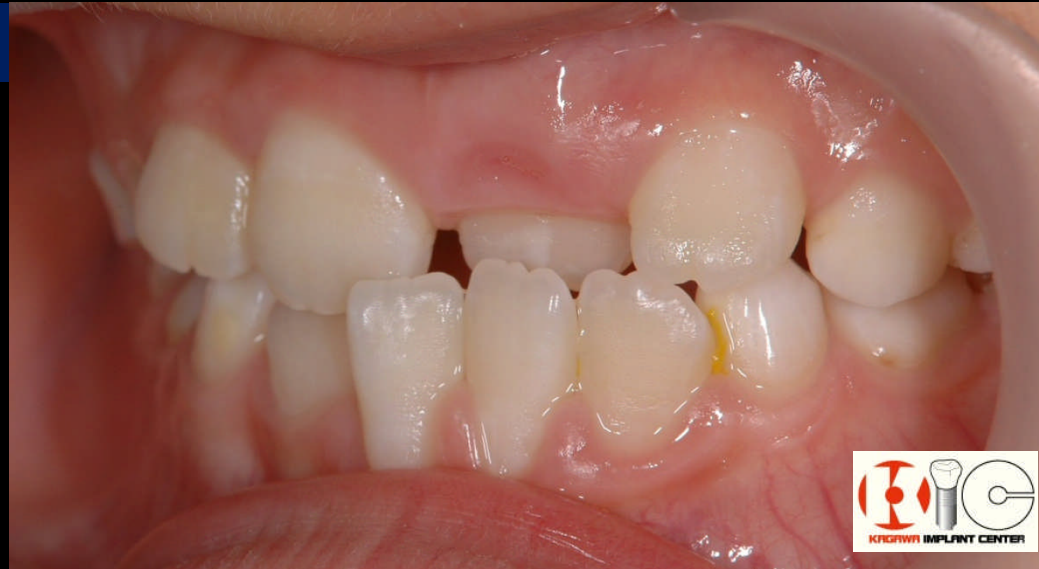術前



術後

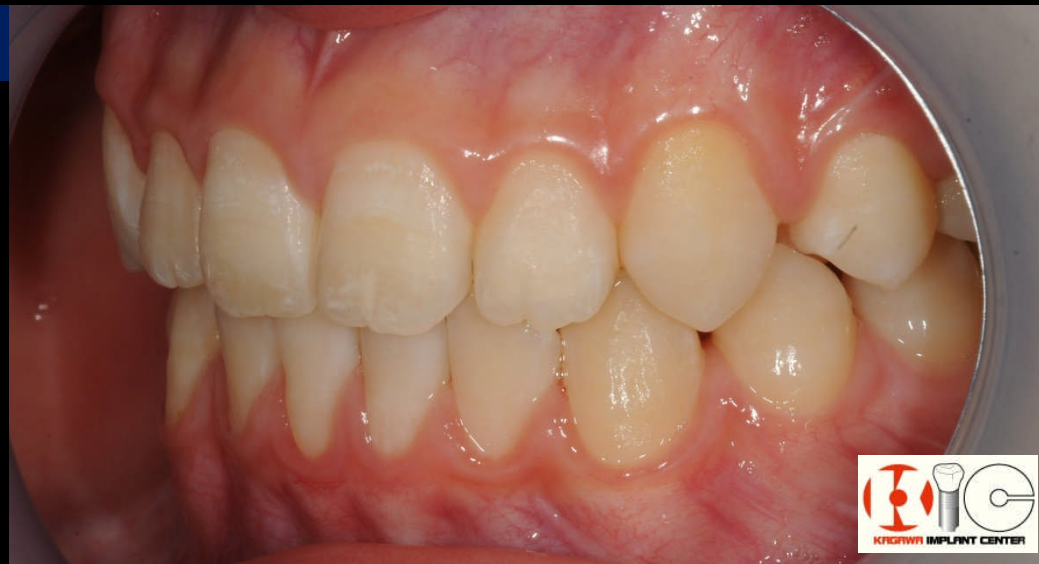

術前

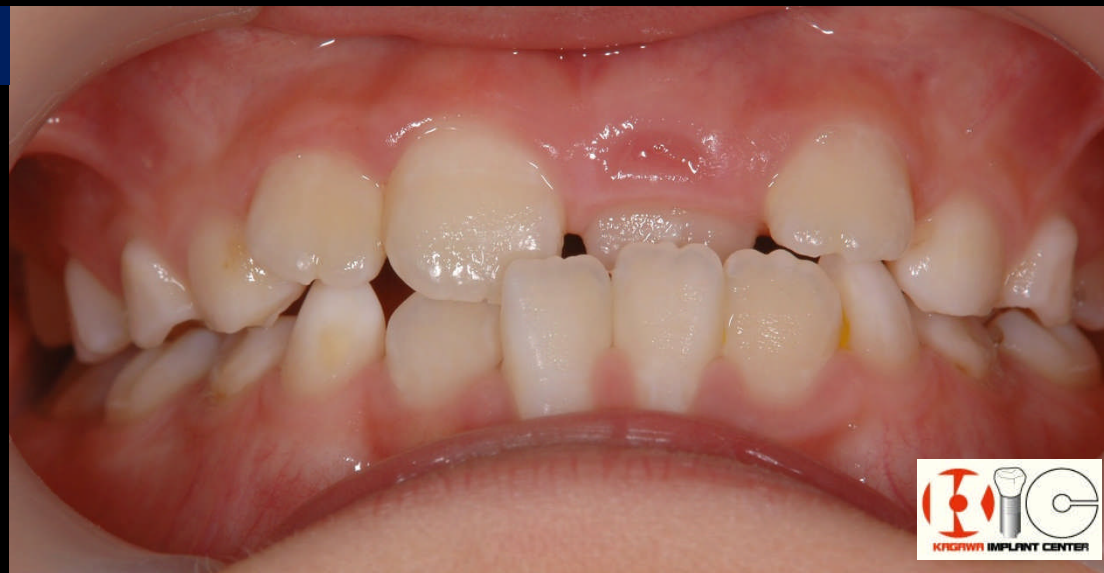

before & after

術後

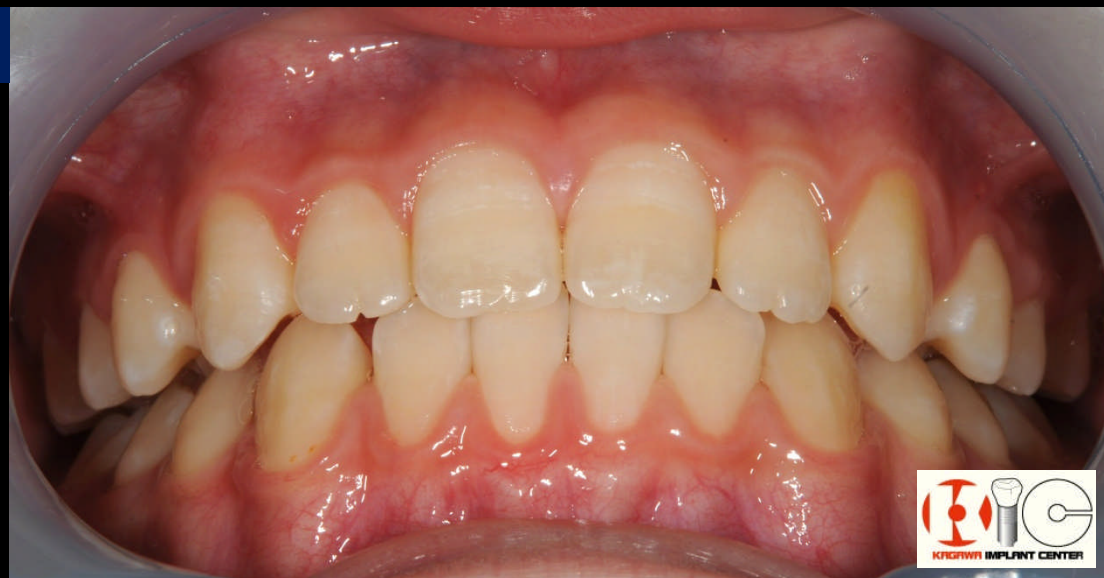

術前

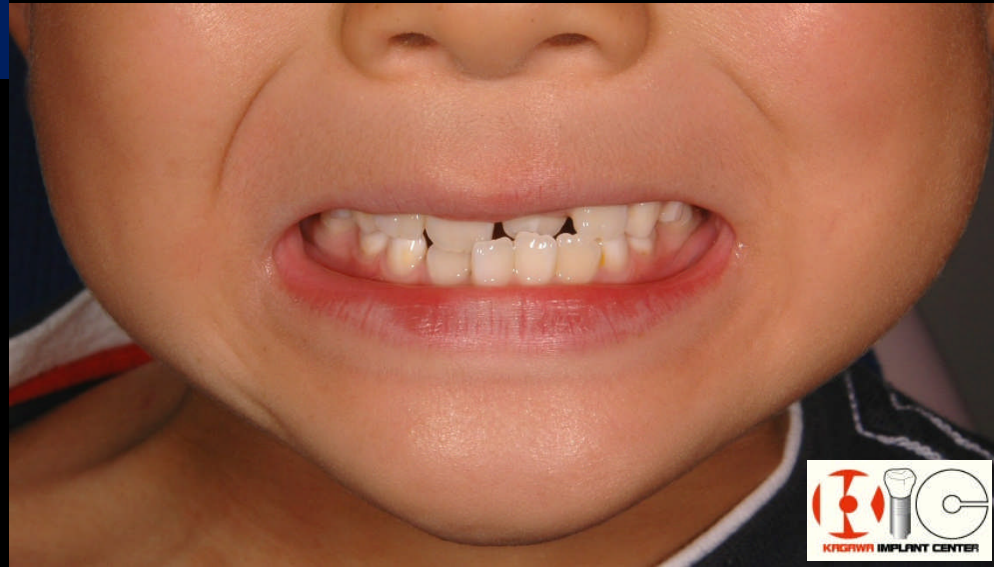

before & after

術後

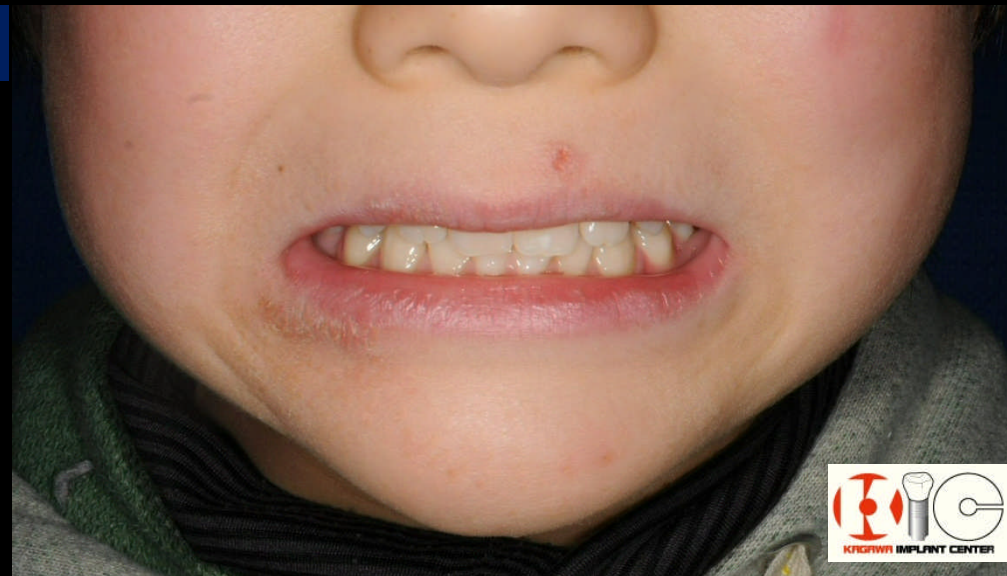

術前



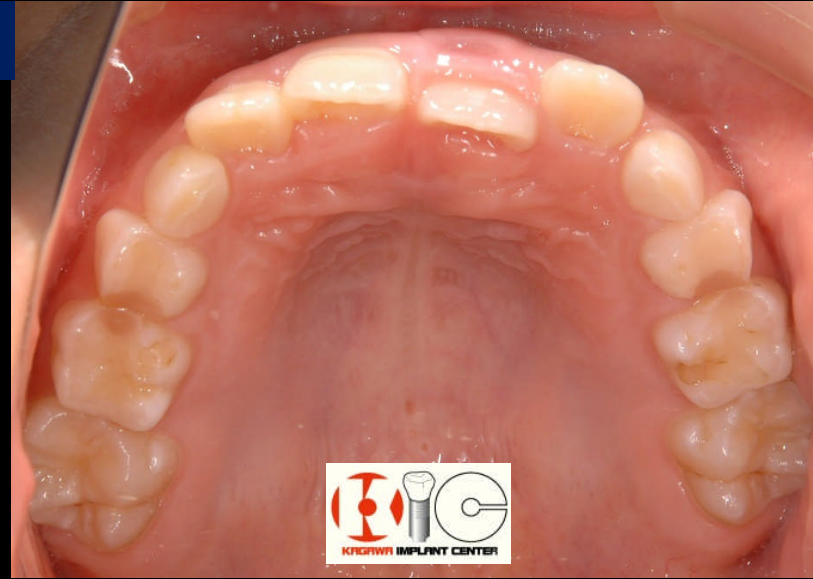before & after

術後



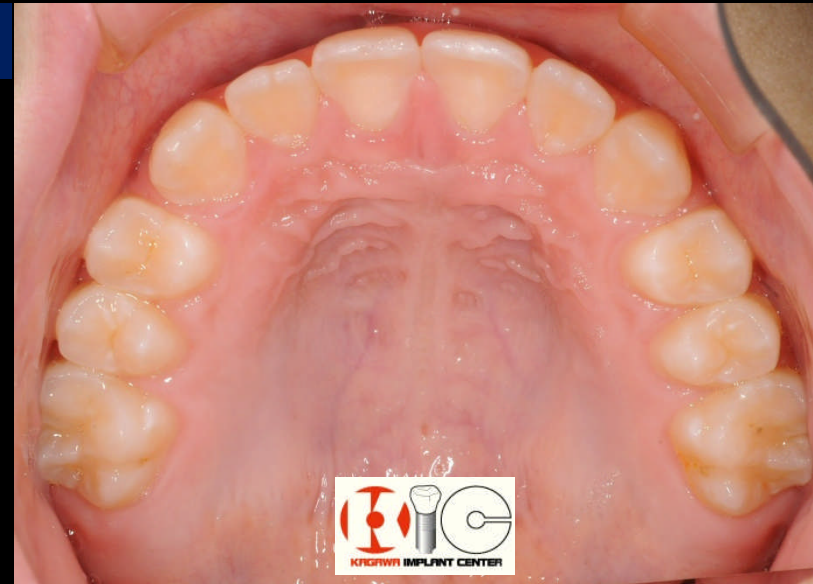

術前

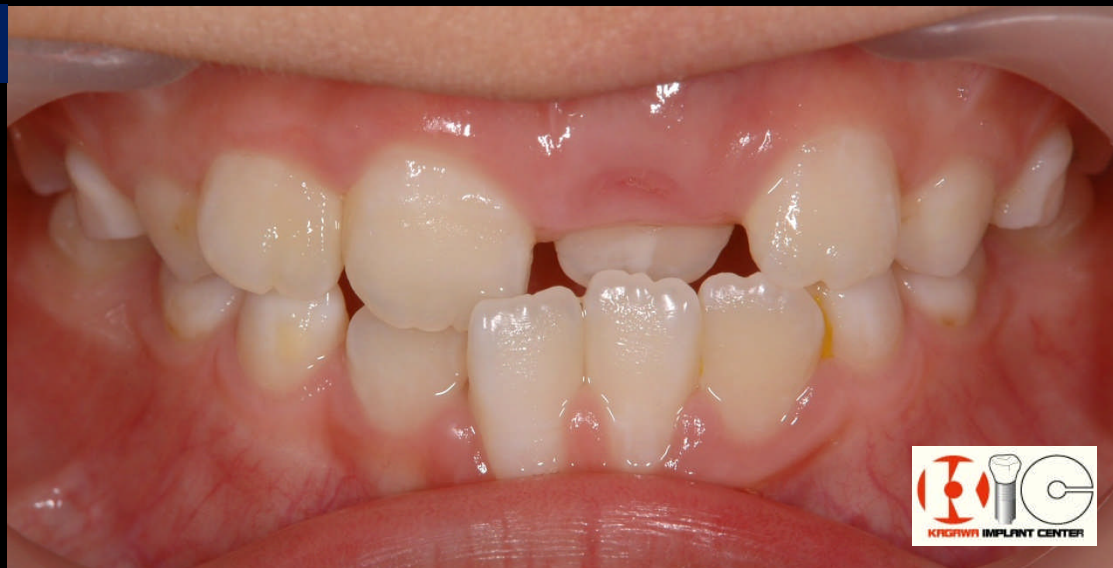

before & after

術後

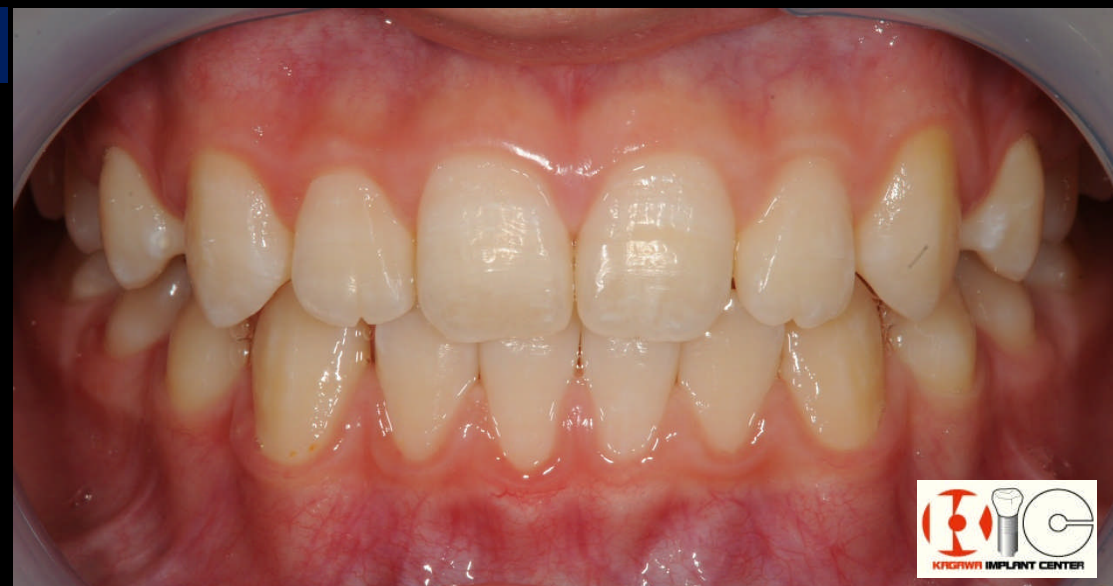

術前

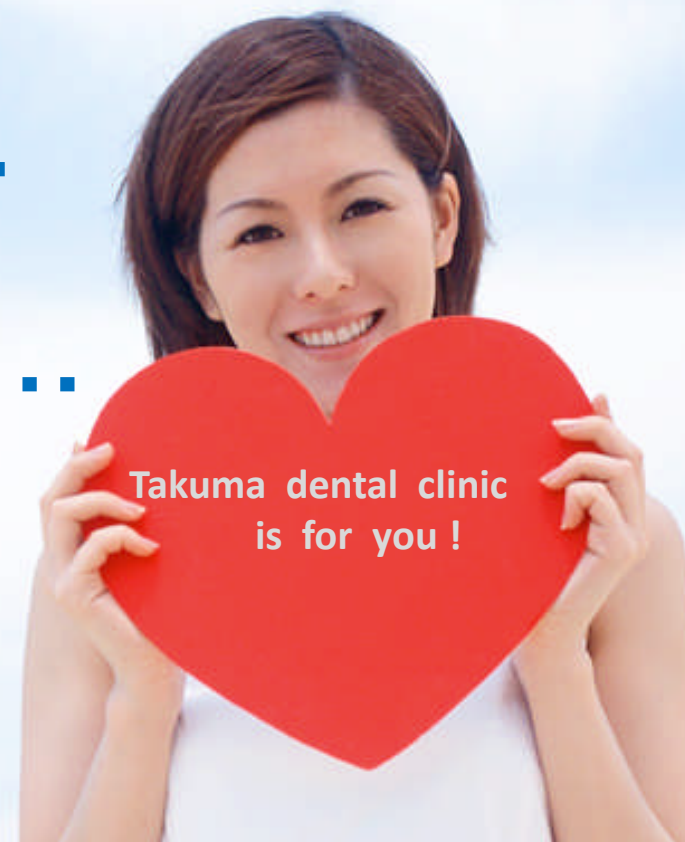

before & after

術後



歯をきれいにしたい・・・  
歯を白くしたい・・・  
歯並びをきれいにしたい・・・  
きれいなスマイルに憧れる・・・  
笑顔に自信を持ちたい・・・  
口もとの清潔感を演出したい・・・  
若返りたい・・・  
などなど



たくま歯科医院

お気軽にご相談下さい

【TEL】0120-57-9070/0877-25-9070